

# AKUTNA ISHEMIČNA MOŽGANSKA KAP, POVEZANA Z OKUŽBO Z NOVIM KORONAVIRUSOM: PRIKAZ PRIMERA

## ACUTE ISCHEMIC STROKE IN PATIENT WITH CORONAVIRUS INFECTION: CASE REPORT

Katarina Čatlak, dipl. fiziot., Ana Ščavničar, dr. med.

Splošna bolnišnica Jesenice

### Povzetek

Dokazi iz raziskav o virusu SARS-CoV-2 nakazujejo, da virus prizadene tudi osrednje živčevje. Med težjimi zapleti so v retrospektivni kitajski študiji ugotovili ishemično možgansko kap, ki je pridružena okužbi z novim koronavirusom. V naši bolnišnici je do takega zapleta prišlo pri osmih od skupno 352 hospitaliziranih pacientov zaradi okužbe z novim koronavirusom v letu 2020.

V članku predstavljamo primer 82-letne pacientke z znano atrijsko fibrilacijo na terapiji z apixabanom, ki je utrpela prvo ishemično možgansko kap, najverjetneje povezano z okužbo z novim koronavirusom.

Sprva je bila v smernicah obravnave pacientov, hospitaliziranih zaradi COVID-19, fizioterapija izpuščena kot nenujna. Naše prve izkušnje kažejo, da je zgodnja fizioterapevtska obravnava pacientov, hospitaliziranih zaradi COVID-19, pomembna. V opisanem primeru, v katerem je bil okužbi z novim koronavirusom pridružen težji zaplet ishemične kapi, je pacientka dosegla pomembno izboljšanje gibalnih sposobnosti. Ugotavljamo, da je kljub omejitvam in prilagoditvam obravnava pacientov lahko kakovostna in potrebna.

Opisujemo prilagojen način dela fizioterapevtov zaradi upoštevanja ukrepov o socialni razdalji in socialni osami ter težave, na katere smo naleteli pri takem delu.

### Ključne besede:

ishemična možganska kap; okužba z novim koronavirusom; zgodnja rehabilitacija; fizioterapija

### Abstract

*Evidence from SARS-CoV-2 studies indicate that the new coronavirus also affects the central nervous system. A retrospective study from Wuhan, China, reports ischemic stroke as one of the more severe complications associated with the coronavirus infection. In 2020, ischemic stroke occurred in 8 out of 352 patients admitted to our hospital due to a SARS-CoV-2 infection.*

*The paper presents the case of an 82-year-old patient with previously diagnosed atrial fibrillation on apixaban therapy who suffered her first ischemic stroke most likely associated with the coronavirus infection.*

*Early guidelines on the treatment of patients hospitalized with COVID-19 did not include physical therapy, regarding it as not essential. However, our early observations show that physical therapy is an important part of the acute treatment of coronavirus patients. Having suffered an ischemic stroke associated with the coronavirus infection, the patient achieved important progress in motor functions thanks to physical therapy. Our conclusion is that with some necessary modifications, therapy may be useful and is required.*

*The paper describes the adjustments made to physical therapy work due to contact isolation protocols, and the problems observed during such work.*

### Key words:

*ischemic stroke; coronavirus infection; early rehabilitation; physical therapy*

## UVOD

Dokazi iz raziskav o virusu SARS-Cov2 nakazujejo, da virus prizadene tudi osrednje živčevje (1 - 3). V poročilu iz Wuhana (4) ugotavljajo protrombotično stanje pri COVID-19. Od pričetka pandemije v letu 2020 se nabirajo dokazi, da so s COVID-19 povezani nevrološki zapleti. Retrospektivna študija iz Kitajske, z 214 vključenimi pacienti s COVID-19, poroča o štirih primerih ishemične možganske kapi povezanih z okužbo z novim koronavirusom (4).

V letu 2019 smo v naši bolnišnici beležili 158 primerov ishemičnih možganskih kapi, v letu 2020 pa 166. V letu 2020 smo v naši bolnišnici skupno obravnavali 352 pacientov z okužbo z novim koronavirusom. Pri osmih pacientih je bila omenjeni okužbi pridružena ishemična možganska kap. Pri petih pacientih je bila ishemična možganska kap vzrok za sprejem, trije so utrpeli ishemični dogodek v 5 do 11 dneh po sprejemu. Povprečna starost pacientov s takim zapletom je bila 82,6 leta. Vsi so imeli pridružene bolezni, ki spadajo med dejavnike tveganja za možgansko kap. Dva pacienta sta imela znano atrijsko fibrilacijo in prejela antikoagulantno zaščito. Dva pacienta sta že predhodno utrpela eno ali več možganskih kapi. Od teh osmih pacientov jih je med hospitalizacijo šest umrlo, dva sta bila odpuščen v domače okolje. Predstavljamo primer pacientke po ishemični možganski kapi, pridruženi okužbi z novim koronavirusom.

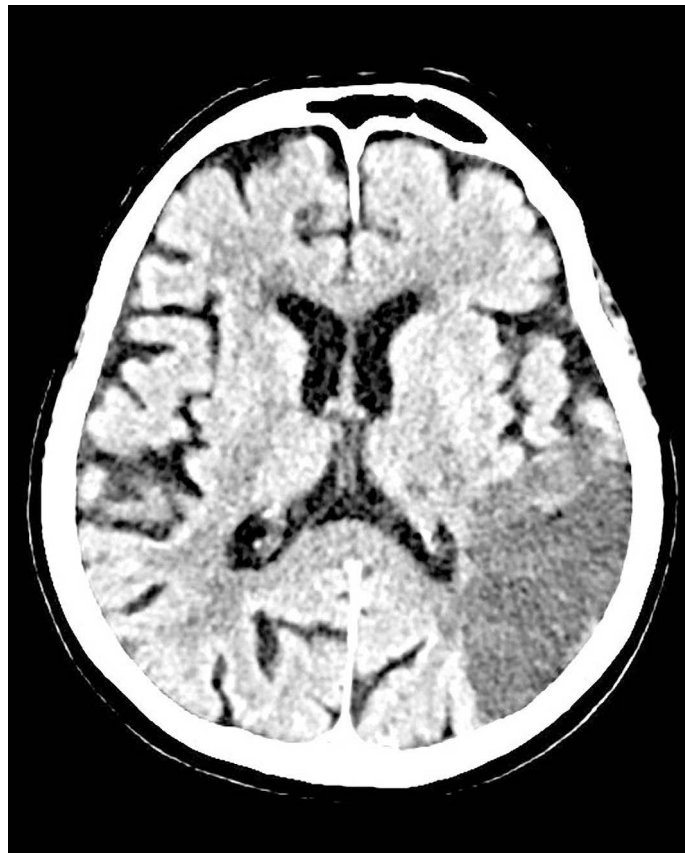## KLINIČNI PRIMER

82-letna pacientka z znano atrijsko fibrilacijo na terapiji z apixabanom je bila sprejeta v bolnišnico zaradi novonastale šibkosti desnih udov in zmedenosti. Računalniška tomografija (CT) glave, opravljena ob sprejemu, je prikazala v levi hemisferi temporoparietookcipitalno področje hipodenzno spremenjene možganovine velikosti 5 cm x 2,6 cm – področje ishemičnega infarkta (Slika 1). Testiranje brisa nosnožrelnega prostora na SARS-CoV-2 po metodi verižne reakcije s polimerazo (PCR) je bilo ob sprejemu pozitivno. Vrednosti dejavnika anti-Xa v laboratorijskih izvidih so bile v terapevtskem območju. Na rentgenografski sliki pljuč so bili opisani intersticijski infiltrati (Slika 2).

Konziliarno jo je pregledal specializant nevrologije, ki je bil v tem času zaposlen na oddelku za COVID-19; ob sprejemu je ugotavljal senzorno afazijo in blago desnostransko hemiparezo, po Lestvici Nacionalnega zdravstvenega inštituta za možgansko kap (angl. National Institutes of Health Stroke Scale, NIHSS (5)) jo je ocenil z 8/42 točk.

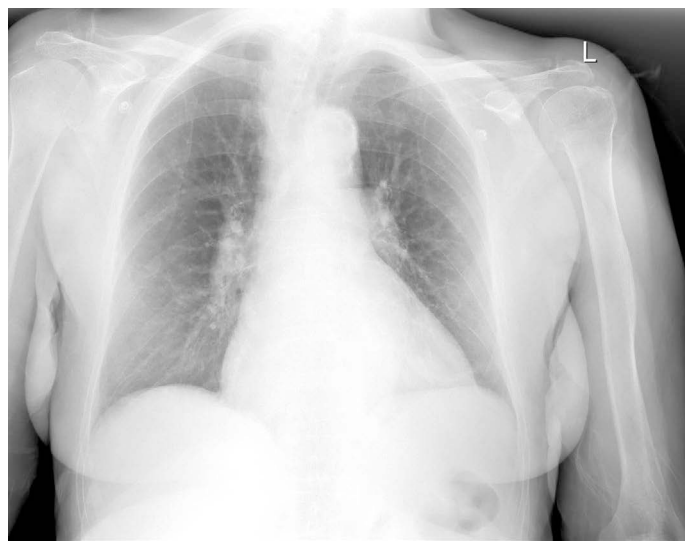
Poleg nje smo sprejeli tudi njenega moža zaradi znakov akutne respiratorne insuficience; tudi on je imel pozitiven izvid PCR testiranja za SARS-CoV-2. Nameščena sta bila v skupno sobo na oddelku za COVID-19. Pred sprejemom sta živela sama in bila samostojna pri opravljanju vseh aktivnosti. Ker smo zaznali možnost težjega vračanja v domače okolje, smo vključili socialno službo. Svojci so se odločili, da bodo za par skrbeli doma, vloge za institucionalno varstvo niso oddali. Prejeli so podatke o stikih lokalnih izvajalcev pomoči na domu in dostave kosila.

Po zaključenem zdravljenju se je mož vrnil v domače okolje, njegova žena je bila za nadaljevanje rehabilitacije premeščena v zdravilišče.



**Slika 1:** CT glave ob sprejemu je prikazal ishemično področje v levi možganski hemisferi.

**Picture 1:** CT scan of the head at admission demonstrated ischemic area in left brain hemisphere.



**Slika 2:** RTG pljuč in srca ob sprejemu je prikazal intersticijske infiltrate.

**Picture 2:** pulmonary x-ray at admission demonstrated interstitial infiltrates.

## Fizioterapevtska obravnava

Ob pričetku drugega vala epidemije so se v naši bolnišnici oblikovali trije oddelki, namenjeni hospitalizaciji pacientov s COVID-19 (COVID oddelki). Delo na teh oddelkih je prilagojeno. Zaposleni, ki prihajajo v stik s pacienti, uporabljajo osebno varovalno opremo – 1 (OVO-1), ki vključuje: FFP2/3 masko, zaščitni vodoodbojni plašč ali zaščitni kombinezon, nitrilne podaljšane rokavice, zaščitno kapo in zaščitna očala (6). Gibanje pacientov je omejeno na sobo oziroma hodnik, kjer se osebje giblje v zaščitni opremi OVO-1. Pacienti imajo ob stiku z osebjem v sobah in na hodniku nameščeno kirurško masko tipa IIR. Na vsakega od treh oddelkov je dnevno razporejen po en fizioterapevt. Če so na oddelku pacienti, ki potrebujejo pri izvajanju gibanja pomoč dveh terapevtov, se na jutranjem sestanku terapevti, razporejeni na COVID oddelke, dogovorijo za medsebojno sodelovanje, saj prehajanje med oddelki v opremi ni možno.

Fizioterapevtska obravnava pacientke se je pričela dan po sprejemu. Oviro so predstavljale motnje komunikacije, povezane z disfazijo pacientke ter tudi z uporabo OVO-1. Pacient ne vidi obrazne mimike terapevta, skozi opremo se zvok slabše prevaja in je zato slabše razumljiv.

Pacientka je potrebovala vodenje, ki je zaradi omejitev potekalo s prikazom in pomočjo gibov.

Ob pričetku obravnave je zmožna posedanje preko roba postelje ob minimalni pomoči, sedela je aktivno ob nadzoru. Pri poskusu vstajanja je bila nestabilna, potrebovala je oporo, da je zadržala pokončni položaj. Hoje ni bila sposobna.

Ob sprejemu je fizioterapevtka pacientkine gibalne sposobnosti ocenila po Lestvici za oceno ravnotežja pri pacientih po možganski kapi (*angl.* Postural assesment scale for stroke patients, (PASS (7)), dosegla je 19/36 točk.

Razširjeni indeks Barthelove (RBI) je bil uporabljen za oceno sposobnosti opravljanja dejavnosti vsakodnevnega življenja (8). Pri fizičnem delu je dosegla 8/ 40 točk, na kognitivnem delu pa 7/24 točk, RBI skupno 15/64 točk.

V fizioterapevtsko obravnavo je bila vključena enkrat dnevno, pet dni v tednu. Zaradi zmanjšanja pisne dokumentacije (možnost prenosa z dotikom, preko papirja) so terapevtke po končanem delu na oddelku vnašale dnevna beleženja obravnav v računalniško dokumentacijo. Tak način so dobro sprejeli tudi oddelčni zdravniki, saj je računalniško vodena dokumentacija olajšala predajo stanja pacientov in posredovanje informacij o stanju svojcem.

Pri pacientki smo izvajali aktivne vaje, aktivno-asistirane vaje, vaje soročnih aktivnosti, vaje posedanja in sedenja, vaje ravnotežja v sede in stoje.

S treningom hoje ob opori na hoduljo smo pričeli, ko je bila pacientka tega zmožna. Tri dni po sprejemu je s hoduljo po hodniku ob pomoči dveh terapevtk prehodila 30 m.

Prehodno se je pri pacientki stanje poslabšalo, ob hkratnem prebolevanju COVID-19 je bila pogosto utrujena, ob prihodu terapevtke na oddelek je nekajkrat spala ali bila brez zanimanja za terapije. Kljub težavam in omejitvam je v terapijah postopoma napredovala. Izvajali smo vaje ravnotežja v stoječem položaju in izboljšanje telesne zmogljivosti s podaljševanjem prehojene razdalje. Postopoma se je pri hoji osamosvojila in opore hodulje ni več potrebovala; zmožna je hojo do toaletnih prostorov v spremstvu negovalnega osebja, kar je olajšalo izvajanje zdravstvene nege.

Ob zaključku hospitalizacije se je bila sposobna samostojno posesti, stabilno sedeti preko roba postelje in vstati. Ob spremstvu in vodenju terapevtke je samostojno prehodila 50 m.

Po PASS lestvici je ob zaključku dosegla 32/36 točk. Pri ocenjevanju opravljanja dejavnosti vsakodnevnega življenja po RBI je pri fizičnem delu dosegla 15/40 točk, na kognitivnem delu pa 11/24 točk (skupno 26/64 točk).

Glavno oviro za napredek v terapijah je predstavljal pomemben izpad na področju spoznavnih sposobnosti (slabo razumevanje navodil, okrnjena sposobnost učenja in reševanja problemov). Kljub izboljšanim gibalnim sposobnostim je ob zaključku potrebovala izdatno pomoč – usmerjanje pri izvajanju vsakodnevnih aktivnostih in nadzor pri izvajanju hoje.

## RAZPRAVA

Pogostost ishemične možganske kapi, povezane s COVID-19, pri hospitaliziranih pacientih opisujejo v deležu od 0,4 do 2,7 (9). Tveganje za kap je odvisno od resnosti okužbe. Zgodnje ugotovitve kažejo, da je tveganje za dogodek pri pacientih z blago obliko okužbe manjše od 1 %, pri pacientih, hospitaliziranih v intenzivnih enotah, pa je tveganje lahko celo do 6-odstotno (4).

Najpogosteje so opažali dogodek kapi v enem do treh tednih po pričetku simptomov COVID-19, pri manjšini pacientov pa je bila kap prisotna brez znakov okužbe z novim koronavirusom (10, 11). V treh študijah opisujejo pri pacientih, hospitaliziranih med pandemijo COVID-19, težjo prizadetost po kapi in pogostejše zapore velikih žil (9). Opisani primer spada v to skupino, s CT prikazano področje ishemije v povirju leve srednje možganske arterije je merilo 5 cm x 2,6 cm.

Omejeni dokazi povezujejo kap, povezano z okužbo z novim koronavirusom, s starejšimi pacienti, ki imajo predhodne dejavnike tveganja (11, 12). Podobne izkušnje imamo v naši bolnišnici – povprečna starost pacientov, ki so imeli okužbi z novim koronavirusom pridružen ishemični zaplet, je nad 80 let, vsi so imeli pred okužbo dejavnike tveganja za ishemično možgansko kap. Poleg tega pri okužbi z novim koronavirusom opisujejo dodatne dejavnike tveganja, kot so: trombogenost zaradi potekajočega sistemskega vnetja, hiperkoagulabilno stanje pri COVID-19, zaznano z visokimi ravnimi D-dimerja (označevalca strdkov). Pri COVID-19 so zaznali tudi prisotnost antifosfolipidnih protiteles. Pri pacientih, ki utrpijo ob okužbi vnetje srčne mišice ali so kritično



bolni, opisujejo tudi kardialno disfunkcijo, ki lahko pomembno prispeva k tveganju za kardioembolični dogodek (9).

V opisanem primeru je imela pacientka od dejavnikov tveganja znano kronično atrijsko fibrilacijo, bila pa je na zaščiti z apixabanom; ob dogodku izmerjena vrednost antiXa je bila v terapevtskem območju. Lahko predvidevamo, da je k dogodku prispevala pridružena okužba z novim koronavirusom.

Smrtnost pacientov s pridruženimi ishemičnimi zapleti je pričakovano večja (13, 14), kar smo opazili tudi pri primerih v naši bolnišnici.

Priporočila za zdravljenje pacientov s COVID-19 poudarjajo potrebo po izogibanju nepotrebnim stikom z bolniki (15), zato je bila sprva fizioterapevtska obravnava ovrednotena kot nenujna in v zgodnji fazi zdravljenja COVID-19 pogosto izpuščena.

V naši bolnišnici smo se odločili za obravnavo po prilagojenem načinu. Vključili smo vse paciente z okužbo z novim koronavirusom, za katere so lečeči zdravniki presodili, da je zanje zgodnja fizioterapevtska obravnava koristna.

V opisanem primeru pacientke je bila posledica utrepe kapi senzorna disfazija. Ob hkratni uporabi zaščitne opreme, ki dodatno otežuje komunikacijo, je zahtevnost obravnav pacientov po kapi večja in napredek počasnejši. Terapevti so pri delu v zaščitni opremi bolj obremenjeni; zaradi pravilnega oblačenja in slačenja zaščitne opreme za enako število obravnav potrebujejo več časa.

V času epidemije je okrnjen stik pacientov s svojci, ki pri načrtovanju odpusta igrajo pomembno vlogo. V opisanem primeru je okužba z novim koronavirusom pomembno prizadela starejši par, prej sposoben samostojnega življenja. S sodelovanjem socialne službe se vzpostavi načrt vračanja v domače okolje ali nameščanja v socialno-varstvene institucije.

Pri obravnavi hospitaliziranih pacientov s COVID-19 so potrebni ukrepi glede socialne razdalje in osamitve; poleg okrnjenih stikov s svojci so prilagojeni tudi stiki z bolnišničnim osebjem. Opažamo, da pacienti zato težko prenašajo daljše hospitalizacije, ki so v primeru zapletov pogoste. Skupna hospitalizacija para v opisanem primeru je imela ugoden učinek na pacientkine spoznavne sposobnosti, saj je imela ob skupnem nameščanju možnost neposrednega sporazumevanja s poznano osebo.

## ZAKLJUČEK

V naši bolnišnici smo zaznali pomembno število pacientov, ki so utrpeli ishemično možgansko kap v verjetni povezanosti s COVID-19. Študije pri okužbi z novim koronavirusom ugotavljajo dodatne dejavnike tveganja za ishemični dogodek (9).

Večji delež pacientov, ki ob tej okužbi utrpi ishemično možgansko kap, je starejših, z že predhodno potrjenimi dejavniki tveganja. Morda tovrstna okužba pri njih predstavlja »kapljo čez rob« - spro-

žilec, ki dejansko privede do ishemičnega dogodka? Pričakovati je, da bomo v nadaljnjem poteku pandemije pridobili dodatne in trdnejše dokaze o vzročni povezanosti.

Prve izkušnje kažejo, da je zgodnja fizioterapevtska obravnava hospitaliziranih pacientov s COVID-19 pomembna, ključna pa, ko je okužbi z novim koronavirusom pridružen hujši zaplet ishemične možganske kapi s pomembnimi posledicami na gibalnem in kognitivnem funkcioniranju.

## Literatura:

1. Hamming I, Timens W, Bulthuis MLC, Lely AT, Navis GJ, van Goor H. Tissue distribution of ACE2 protein, the functional receptor for SARS coronavirus. A first step in understanding SARS pathogenesis. *J Pathol.* 2004;203:631–7.
2. Desforges M, Favreau DJ, Brison É, Desjardins J, Meessen-Pinard M, Jacomy H, et al. Human coronaviruses: respiratory pathogens revisited as infectious neuroinvasive, neurotropic, and neurovirulent agents. IN: Singh SK, Ruzek D, eds. *Neuroviral infections: RNA viruses and retroviruses.* Boca Raton: CRC Press / Taylor & Francis;2013:93-122.
3. Arabi YM, Balkhy HH, Hayden FG, Bouchama A, Luke T, Baillie JK, et al. Middle East respiratory syndrome. *N Engl J Med.* 2017;376(6):584–94.
4. Mao L, Jin H, Wang M, Hu Y, Chen S, He Q, et al. Neurologic manifestations of hospitalized patients with coronavirus disease 2019 in Wuhan, China. *JAMA Neurol* 2020;77(6):683-90.
5. Lyden P, Lu M, Jackson C, Marler J, Kothari R, Brott T, et al. Underlying structure of the National Institutes of Health Stroke Scale: results of a factor analysis. *Stroke.* 1999;30(11):347–54.
6. Splošni napotki pri uporabi osebne zaščitne opreme. Republika Slovenija, Ministrstvo za zdravje. Dosegljivo na: <https://www.gov.si/assets/ministrstva/MZ/DOKUMENTI/Koronavirus/Standard-osebne-zascitne-opreme-za-obravnavo-pacientov-s-COVID-19-v-zdravstvenih-zavodih.pdf> (citirano 04. 2. 2021).
7. Benaim C, Pérennou DA, Villy J, Rousseaux M, Pelissier JY. Validation of a standardized assessment of postural control in stroke patients: the postural assessment scale for stroke patients (PASS). *Stroke.* 1999;30(9):1862–8.
8. Silveira LTYD, Silva JMD, Soler JMP, Sun CYL, Tanaka C, Fu C. Assessing functional status after intensive care unit stay: the Barthel index and the Katz index. *Int J Qual Health Care* 2018;30(4):265-70.
9. Elkind MSV, Cucchiara BL, Koralnik IJ. COVID-19: Neurologic complications and management of neurologic conditions. UpToDate; 2021. Dosegljivo na: <https://www.uptodate.com/contents/coronavirus-disease-2019-covid-19-neurologic-complications-and-management-of-neurologic-conditions> (citirano 24. 1. 2021).
10. Yaghi S, Ishida K, Torres J, Mac Grory B, Raz E, Humbert K, et al. SARS-CoV-2 and stroke in a New York Healthcare System. *Stroke.* 2020;51(8):e179.
11. Requena M, Olivé-Gadea M, Muchada M, García-Tornel A, Deck M, Juega J, Boned S, et al. COVID-19 and Stroke: incidence and etiological description in a high-volume center. *J Stroke Cerebrovasc Dis.* 2020;29(11):105225.
12. Rothstein A, Oldridge O, Schwennesen H, Do D, Cucchiara BL. Acute Cerebrovascular Events in Hospitalized COVID-19 Patients. *Stroke.* 2020;51(9):e219.

13. Ahmadi Karvigh S, Vahabizad F, Banihashemi G, Sahraian MA, Gheini MR, Eslami M, et al. Ischemic stroke in patients with COVID-19 disease: a report of 10 cases from Iran. *Cerebrovasc Dis.* 2021;50(2);239-44.
14. Chen T, Wu D, Chen H, Yan W, Yang D, Chen G, et al. Clinical characteristics of 113 deceased patients with coronavirus disease 2019: retrospective study. *BMJ.* 2020;368:m1091.
15. Thomas P, Baldwin C, Bissett B, Boden I, Gosselink R, Granger CL, et al. Physiotherapy management for COVID-19 in the acute hospital setting: clinical practice recommendations. *J Physiother.* 2020;66(2):73-82.