

# ADOLESCENTNA IDIOPATSKA SKOLIOZA

## ADOLESCENT IDIOPATHIC SCOLIOSIS

Marina Rojc<sup>1</sup>, dr. med., dr. Janez Mohar<sup>1,2</sup>, dr. med., Anja Udovčič Pertot<sup>3</sup>, dr. med.

<sup>1</sup>Ortopedska bolnišnica Valdoltra

<sup>2</sup>Medicinska fakulteta, Univerza v Ljubljani

<sup>3</sup>Univerzitetni rehabilitacijski inštitut Republike Slovenije – Soča

### Povzetek

Adolescentna idiopatska skolioza (AIS) je najpogostejša strukturna deformacija hrbtenice, ki jo diagnosticiramo na podlagi merjenja Cobbovega kota (CK) na posteroanteriornem rentgenskem posnetku, kadar je večji od 10° in je ob tem pridružena rotacija vretenc na vrhu krivine. AIS se v splošni populaciji pojavlja v 2 % do 3 % in je pogostejša pri dekletih. Etiologija bolezni je neznan, obstajajo pa številne hipoteze za njen nastanek. Splošno sprejeto dejstvo je, da je AIS multifaktorska bolezen in zanjo ne obstaja en sam vzrok. Idiopatska skolioza se lahko razvije kadarkoli v otroštvu in puberteti. Najpogosteje se razvije med obdobji hitre rasti: med šestim in 24. mesecem (infantilna oblika), petim in osmim letom (juvenilna oblika) ter 11. in 14. letom (adolescentna oblika). Nevarnost napredovanja krivine je povezana z ravnim potencialom (starost, menarha, Risserjev znak, Tanner-Whitehouse stadij, Sanders stadij) in z lastnostmi krivine (velikost, tip krivine). Obstajajo različne klasifikacije bolezni, ki nam pomagajo pri odločanju glede zdravljenja. V zadnjih desetih letih so bile objavljene številne raziskave, ki dokazujejo uspešnost multidisciplinarnega pristopa k zdravljenju s kombinacijo nošenja korekcijske ortoze in izvajanjem za skoliozo specifičnih fizioterapevtskih vaj.

### Ključne besede:

idiopatska skolioza; najstniki; zdravljenje; fizioterapija; ortoza za hrbtenico

### Abstract

*Adolescent idiopathic scoliosis (AIS) is the most common form of structural spinal deformities, it is diagnosed by measuring Cobb angle (CK) on posteroanterior radiograph, when CK is 10° or higher and vertebral rotation on the apex of the curve can be recognised. AIS affects between 2 % and 3 % of adolescents. It is more common in young women than in young men. Etiology of disease is unknown, nonetheless, a range of hypotheses have been proposed to explain its origin. With the general belief that AIS is a multifactorial disorder, it is likely that there is no single cause for it. Idiopathic scoliosis (IS) most commonly appears in periods of growth spurts: generally, between 6 and 24 months (infantile form), between the age of 5 and 8 years (juvenile form), and at the age of 11 to 14 years of life (adolescent form). Progression of the curve is connected with growth potential (age, menarche, Risser sign, Tanner-Whitehouse scale, Sanders scale) and curve type and size. There are many different classifications of idiopathic scoliosis which are relevant for conservative and operative treatment. In last decade many high-quality studies have been published that demonstrate the effectiveness of a multidisciplinary approach in treatment of AIS with physiotherapeutic specific scoliosis exercises.*

### Key words:

*idiopathic scoliosis; adolescents; treatment; physiotherapy; spinal orthosis*

### UVOD

Skolioza je opredeljena kot trirazsežna torzijska deformacija hrbtenice in trupa, ki povzroči lateralni odklon v frontalni ravnini, aksialno rotacijo v horizontalni in spremembo fiziološkega sagitalnega profila (1). Strukturne skolioze moramo razlikovati od funkcionalnih, pri katerih do deformacije hrbtenice pride zaradi zunanega vzroka (npr. asimetrija v tonusu obhrbteničnih

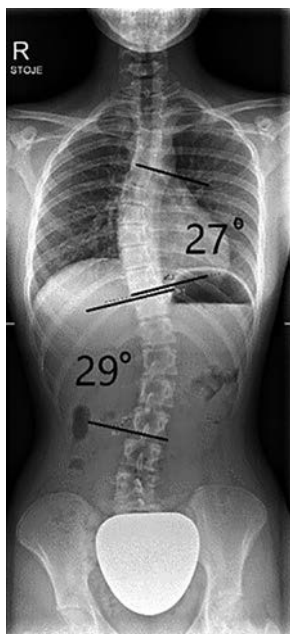
mišic, prikrajšava spodnjega uda itd.) (1). Izraz idiopatska skolioza, ki ga je vpeljal Kleinberg (1922), se nanaša na paciente, pri katerih ne najdemo jasnega vzroka bolezni, ki bi povzročil deformacijo (2). Po definiciji je idiopatska skolioza deformacija hrbtenice neznanega izvora. Etiopatogenetsko je deformacija hrbtenice znak sindroma multifaktorske etiologije (3). Skoraj vedno se idiopatska skolioza izrazi kot samostojna deformacija pri sicer zdravih otrocih (4).

Poslano: 10. 9. 2021

Sprejeto: 12. 12. 2021

Avtorica za dopisovanje/Corresponding author (MR): marina.rojc@ob-valdoltra.si

Diagnozo idiopatske skolioze postavimo s pomočjo merjenja Cobbovega kota (CK), ki ga opravimo na posteroanteriornem rentgenskem posnetku celotne hrbtenice (5). CK je kot med vretencema, ki omejujeta krivino (Slika 1) (6). Po smernicah Združenja za raziskave skolioze (*angl.* Scoliosis Research Society, SRS) postavimo diagnozo idiopatska skolioza, ko je CK večji od  $10^\circ$  in je sočasno prisotna tudi aksialna rotacija vretenc na vrhu krivine. Pri merjenju CK lahko med različnimi preiskovalci pride do razlik v meritvi do  $5^\circ$ , enako tudi ob ponovljenih meritvah iste krivine, zato o spremembah krivine govorimo, ko je na serijskih meritvah sprememba CK vsaj  $5^\circ$  ali več (6,7).



**Slika 1:** Meritev Cobbovega kota.  
**Figure 1:** Cobb angle measurement.

## Epidemiologija

Večji del, kar 80 % skolioz, je idiopatskih (IS), preostalih 20 % primerov ima znan vzrok (1). Med idiopatskimi skoliozami je najpogostejša AIS. Le-ta se v splošni populaciji pojavlja v razponu od 0,1 % do 7,5 %, v literaturi pa je najpogosteje opisana pojavnost med 2 % in 3 % (8-10, 17). Fong in sodelavci so leta 2010 v metaanalizi, v katero so vključili 36 študij iz 17 držav, izračunali, da je splošna prevalenca AIS 1,34 % (11). Prevalenca AIS naj bi naraščala z zemljepisno širino, vendar razlog za to ni poznan (12).

Približno 10 % diagnosticiranih primerov AIS potrebuje konzervativno obravnavo, pri 0,1 % do 0,3 % je potrebno kirurško zdravljenje s korekcijo deformacije. Napredovanje krivine je veliko pogostejše pri deklicah kot pri dečkih. Eden od možnih razlogov, ki ga opisujejo v raziskavah, je os »rastni hormon – inzulinu podoben rastni faktor« (IGF – insulin like growth factor), ki je ob estrogenu ključna za uravnavanje skeletne rasti v puberteti (13). Pri AIS s CK med  $10^\circ$  in  $20^\circ$  je razmerje med deklicami in dečki približno enako (1,3 : 1). To razmerje naraste na 5,4 : 1 pri CK  $20^\circ$  –  $30^\circ$  in 7 : 1 pri CK  $30^\circ$  –  $40^\circ$  (14). Če CK na koncu rasti preseže kritično vrednost od  $30^\circ$  do  $50^\circ$ , obstaja velika verjetnost, da bo imela oseba v odraslem obdobju življenja zdravstvene težave, zmanjšano kakovost življenja, psihološke obremenitve zaradi spremenjenega telesnega videza, zmanjšane

zmožnosti in napredujoče slabšanje funkcijskih zmožnosti ter bolečine (14, 15). Skolioza je povezana tudi s slabšanjem dihalne funkcije, predvsem z razvojem restriktivne pljučne bolezni. Običajno pomembno zmanjšanje pljučne funkcije zaznamo pri CK, večjem od  $70^\circ$ , pri čemer na slabšanje pljučne funkcije vpliva tudi število vretenc v krivini (sedem ali več), krivina z vrhom bližje glavi in izravnava kifoze (16).

## Etiologija, patogeneza, patomehanizmi - skoliogeneza

Raziskovalci na področju AIS predlagajo uporabo izraza skoliogeneza, ki povezuje etiologijo, patogenezo in patološke mehanizme (17). Kljub številnim raziskavam je etiologija skolioze še vedno neznana, čeprav vemo, da je AIS multifaktorska bolezen (18, 19).

Hipoteze, ki poskušajo razložiti nastanek AIS, delimo v šest glavnih skupin:

- genetski dejavniki,
- delovanje živčnega sistema,
- hormonsko-presnovne motnje,
- skeletna rast,
- biomehanika,
- dejavniki okolja in način življenja (20).

## Naravni potek

Idiopatska skolioza se lahko razvije kadarkoli v otroštvu in puberteti. Najpogosteje se razvije v obdobjih hitre rasti: med šestim in 24 mesecem starosti, med petim in osmim letom ter med 11 in 14 letom starosti (21). Verjetnost slabšanja krivine je povezana z rastnim potencialom otroka in mladostnika (starost, menarha, Risserjev znak, Tanner-Whitehouse stadij, Sanders stadij) in z lastnostmi krivine (velikost, tip krivine). Pri AIS je znana povezava med slabšanjem krivine in hitro fazo rasti (14). Po približno 2/3 obdobja hitre rasti pri dekletih nastopi menarha, po kateri se verjetnost slabšanja krivine zmanjša (21). Risserjev znak (Risser 1-5), ki ga določamo glede na osifikacijo iliakalne apofize, napoveduje verjetnost slabšanja krivine: višji kot je Risserjev znak, manjša je verjetnost slabšanja krivine. Z večanjem krivine se verjetnost dodatnega poslabšanja večja. Pojavnost slabšanja krivine je povezana s tipom krivine. Običajno se dvojne krivine hrbtenice poslabšajo pogosteje kot enojne (14). Slabšanje skolioze je pogostejše pri dekletih, saj je razmerje med dečki in deklicami pri majhnih krivinah skoraj enako, z večanjem krivine pa se razmerje premakne v prid deklet (14). V odrasli dobi se slabšanje krivine lahko nadaljuje. O slabšanju krivine poročajo predvsem pri krivinah, večjih od  $50^\circ$ , pogosteje tudi pri krivinah v ledvenem in torako-ledvenem predelu hrbtenice (4).

## Sistemi za razvrščanje

Osebe z idiopatsko skoliozo razvrščamo glede na različna merila. V Tabeli 1 so predstavljeni v klinični praksi najpogosteje uporabljeni sistemi za razvrščanje, v nadaljevanju besedila pa njihovi opisi.

- Kronološki sistem razvrščanja: Temelji na starosti otroka ob postavitvi diagnoze; daljše kot je obdobje med postavitvijo diagnoze in zaključkom rasti, večje je tveganje za razvoj klinično pomembne deformacije. Danes se zato pogosto uporablja izraz skolioza z zgodnjim začetkom (*angl.* early onset scoliosis, EOS), ki zajame vse strukturne skolioze pri mlajših od 10 let (poleg infantilne in juvenilne idiopatske tudi živčnomišične, sindromske in prirojene) (22, 23).
- Razvrščanje glede na Cobbov kot: Merjenje stopinj krivine skolioze s Cobbovo metodo je odločilen dejavnik pri vodenju pacienta s skoliozo; velikost CK je neposredno povezana s terapevtskimi odločitvami.
- Topografsko razvrščanje: Najpogosteje uporabljen sistem, ki temelji na anatomskem mestu vrha krivine v frontalni ravnini (24). Ta sistem je najstarejši in najbolj pogosto uporabljen tako pri konservativni obravnavi kot tudi pri predpripravi pacientov na kirurško zdravljenje (1).
- S stališča kirurga sta pomembna še dva sistema za razvrščanje: sistem po Lenke-ju in pekiški sistem (*angl.* Peking Union Medical College, PUMC). Oba sistema razdelita osebe s skoliozo glede na krivine v podtipu, pri čemer upoštevata dinamične rentgenske posnetke in tako omogočita načrtovanje števila v kostno fuzijo zajetih ravni vretenc (25, 26).

## ZDRAVLJENJE

Cilji konservativnega in kirurškega zdravljenja pacientov z AIS so:

1. zaustaviti napredovanje krivine v puberteti (ali krivino celo zmanjšati),
2. preprečiti zmanjšanje dihalne funkcije,
3. preprečiti ali zdraviti bolečinske sindrome,
4. izboljšati simetrijo (s korekcijo drže) (1).

Poleg tega sta cilja kirurškega zdravljenja še:

1. doseganje stabilne fuzije in
2. ohranjanje nevrološke integritete.

## Pristopi zdravljenja

V Tabeli 2 so prikazani pristopi k zdravljenju oseb s skoliozo z možnimi načini zdravljenja, ki so razporejeni od najmanj do najbolj obremenjujočega, in možne učinkovitosti za bolnika. Povzeti so po smernicah Združenja za zdravljenje bolnikov s skoliozo (*angl.* International Society on Scoliosis Orthopaedic and Rehabilitation Treatment, SOSORT) (1):

- **Nič:** zdravljenje ni potrebno.
- **Opazovanje (Obs):** prva stopnja aktivnega pristopa k zdravljenju, redni pregledi pri zdravniku (presledek med pregledi od dva do 36 ali 60 mesecev).
- **Za skoliozo specifične fizioterapevtske vaje (*angl.* Physiotherapeutic Scoliosis-Specific Exercises, PSSE):** fizioterapevtske metode, ki so bile dokazano učinkovite pri obravnavi idiopatskih skolioz (*angl.* Scientific exercise approach to scoliosis, SEAS), Schroth vaje, vaje barcelonske šole za fizioterapijo, (*angl.* Barcelona Scoliosis Physical Therapy School, BSPTS).
- **Specialna bolnišnična rehabilitacija (*angl.* Special Inpatient Rehabilitation, SIR):** sprejem v bolnišnico in aktivno vsakodnevno učenje PSSE.
- **Ortoza za hrbtenico (OH):** poleg nošenja ortoze je potrebno tudi redno, vsakodnevno izvajanje PSSE po navodilih:
  - Uporaba OH pretežno ponoči (*angl.* Night Time Rigid Brace; nošenje OH v nočnem času; 8-12 ur dnevno, **NTRB**),
  - mehka OH (*angl.* Soft Brace, **SB**),
  - nošenje OH pretežno ponoči in ko niso v šoli (*angl.* Part Time Rigid Bracing, **PTRB**; 12-20 ur dnevno),
  - nošenje OH 20-24 ur dnevno ali mavčenje (*angl.* Full Time Rigid Bracing, **FTRB**;) – OH pacient sname le za osebno higieno in vadbo.

Pri kliničnem delu je poleg praktične sheme pomembno tudi upoštevanje napovednih dejavnikov, ki omogočijo odločanje o pristopu minimalnega ali maksimalnega bremena (npr. pozitivna družinska anamneza glede deformacij hrbtenice, povečana ohlapnost sklepov, izravnana prsna kifoza, kot rotacije trupa (*angl.* angle of trunk rotation, ATR) nad 10° (27).

## Specifične fizioterapevtske vaje (*angl.* Physiotherapeutic scoliosis-specific exercises, PSSE)

**Tabela 1:** Razvrščanje pacientov z idiopatsko skoliozo.

**Table 1:** Classifications of patients with idiopathic scoliosis.

Kronološko / Chronological		Glede na kot / Angular		Topografsko / Topographic		
Starost ob diagnozi (leto)		Stopinje Cobbovega kota		Vrh od		do
<b>Infantilna</b>	0-2	Blaga	5-15°	Cervikalna	-	Disk C6-7
<b>Juvenilna</b>	3-9	Zmerna	16-24°	Cerviko-torakalna	C7	Th1
<b>Adolescentna</b>	10-18	Zmerna do huda	25-34°	Torakalna	Disk Th1-2	Disk Th11-12
<b>Odrasla</b>	18+	Huda	35-44°	Torako-lumbalna	Th12	L1
		Huda do zelo huda	45-59°	Lumbalna	Disk L1-2	
		Zelo huda	60° ali več			

Tabela 2: Pristopi k zdravljenju.

Table 2: Treatment approaches.

Skolioza / Scoliosis	BLAGA/LOW		ZMERNNA/MODERATE		HUDA/SEVERE		
	Min.	Max.	Min.	Max.	Min.	Max.	
<b>Infantilna/Infantile</b>	Obs3	Obs3	Obs3	TTRB	TTRB	Op	
<b>Juvenilna/Juvenile</b>	Obs3	PSSE	PSSE	FTRB	HTRB	Op	
<b>Adolescentna/ Adolescents</b>	Risser 0	Obs6	SB	HTRB	FTRB	TTRB	Op
	Risser 1	Obs6	SB	PSSE	FTRB	FTRB	Op
	Risser 2	Obs6	SB	PSSE	FTRB	FTRB	Op
	Risser 3	Obs6	SB	PSSE	FTRB	FTRB	Op
	Risser 4	Obs12	SIR	PSSE	FTRB	FTRB	Op
<b>Odrasli do 25 let/ Adults up to 25 years</b>	Nič	PSSE	Obs12	SIR	Obs6	Op	
<b>Odrasli/Adults</b>	Brez bolečin	Nič	PSE	PSE	SIR	Obs12	Ptrb
	Bolečine	PSE	SB	PSE	Ptrb	PSE	Op
<b>Starejši/Elderly</b>	Brez bolečin	Nič	PSE	Obs36	PSE	OBS12	HTRB
	Bolečine	PSE	SB	PSE	Ptrb	PSE	Op
	Dekompenciacija trupa	Obs6	SB	PSE	Ptrb	PSE	Op

**Legenda:** Obs3 – opazovanje na 3 mesecev; Obs6 - opazovanje na 6 mesecev; PSSE - za skoliozo specifične fizioterapevtske vaje; SIR - specialna hospitalna rehabilitacija; NTRB - nošnja OH v nočnem času; 8-12 ur dnevno, pretežno ponoči; SB - mehka OH; PTRB - nošnja OH 12-20 ur dnevno, pretežno ponoči in ko niso v šoli; FTRB nošnja OH 20-24 ur dnevno ali mavčenje, OH sname le za osebno higieno in vadbo.

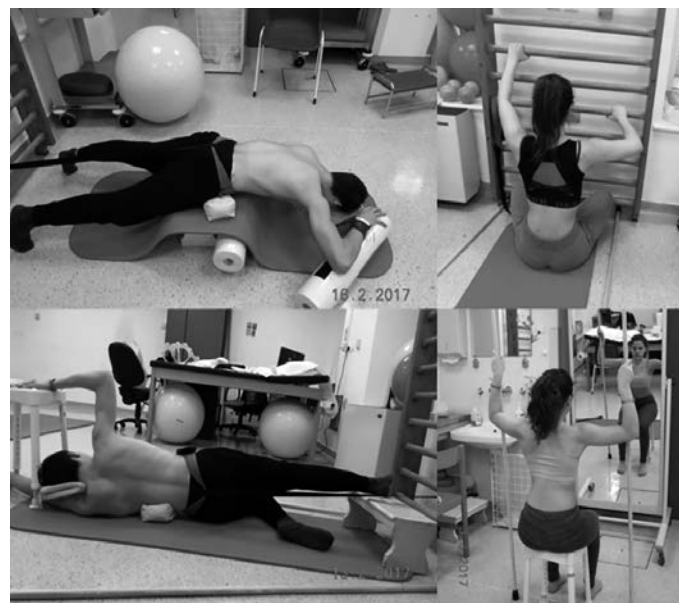**Legend:** Obs3 – observation every 3 months; Obs6 – observation every 6 months; PSSE – physiotherapeutic scoliosis-specific exercises; SIR - Special Inpatient Rehabilitation; NTRB - Night Time Rigid Brace; SB - Soft Brace; mehka OH; PTRB - Part Time Rigid Bracing; FTRB - Full Time rigid Bracing

Več sistematičnih preglednih člankov je dokazalo učinkovitost PSSE pri zdravljenju IS (28). Avtorji preglednih člankov so poročali, da je vadba s PSSE (Slika 2) upočasnila napredovanje krivine in zmanjšala CK, izboljšala nevro-motorično kontrolo, dihalno funkcijo, mišično moč mišic hrbta in estetski videz (29–31).

PSSE v smernicah združenja SOSORT priporočajo kot prvi korak pri zdravljenju blagih idiopatskih skoloz prepričitev slabšanja skolioze do te mere, da bi pacient potreboval opremo z OH. Vaje PSSE temeljijo na učenju trodimenzionalne samokorekcije in so usmerjene v vadbo dnevnih aktivnosti in stabilizirajo popravljeno držo. Fizioterapevti pacienta učijo izvajanja vaj v domačem okolju. Pri obravnavi otrok z AIS so se izkazale kot učinkovite PSSE različnih šol (SEAS, BSPTS, Schroth, Dobomed) (1). Priporočeno je, da se pri obravnavi otrok z AIS izvaja PSSE po metodi ene od šol. Fizioterapevt, ki izvaja PSSE, mora biti izučen v specifični vadbi in je del širše ekipe, ki obravnava otroke z AIS. Vaje morajo biti individualne, izvajati jih je treba med celotnim zdravljenjem, da bi dosegli najboljši izid. Poleg izvajanja PSSE, ki je prvi korak zdravljenja pri blagih oblikah AIS, so le-te del zdravljenja tudi pri pacientih, ki nosijo OH. Prav tako je pomembno izvajanje vaj tudi v obdobju opuščanja OH (1). Priporočeno je, da se s PSSE paciente uči regionalnih dihalnih strategij, ki omogočajo širjenje in predihavanje pljučnega tkiva. Dokazano je bilo tudi, da se je pri pacientih po operaciji skolioze, ki so imeli bolečine v hrbtenici, z izvajanjem PSSE statistično značilno zmanjšala bolečina (32).

Zato je izvajanje PSSE priporočeno tudi pri pacientih z bolečinami po kirurškem posegu korekcije skolioze, z namenom zmanjšanja le-te in izboljšanja kakovosti življenja (1).

## Ortoza za hrbtenico



Slika 2: Za skoliozo specifične fizioterapevtske vaje.

Figure 2: Physiotherapeutic scoliosis-specific exercises.

Kljub številnim študijam je vrsto let veljala OH za neučinkovit način zdravljenja, rezultati študij pa so imeli pogosto nasprotno izide (33). Zato so leta 2005 v združenju SRS izdali priporočila za izvajanje raziskav na področju učinkovitosti ortoz za hrbtenico (34). Leta 2013 so Weinstein in sodelavci objavili rezultate kontrolirane randomizirane študije, ki je bila zaradi etičnih pomislekov predčasno zaključena, saj je bil uspeh zdravljenja z OH 72-odstotni, v primerjavi z opazovanjem, kjer je bil uspeh 48-odstotni. Avtorji študije so zaključili, da zdravljenje z OH pomembno zmanjša napredovanje krivine in hkrati zmanjša verjetnost kirurškega posega pri pacientih z AIS (35).

Običajno je bil čas nošenja OH subjektivna ocena pacienta in je ni bilo mogoče preveriti objektivno. Z vgrajevanjem toplotnih senzorjev v OH je bilo dokazano, da je za uspešno zdravljenje z OH pomemben čas nošenja steznika, saj daljši čas uporabe poveča učinkovitost zdravljenja (36). Zato se svetuje nošenje OH ves čas (sname se jo le za osebno higieno, izvajanje športnih aktivnosti in fizioterapevtske vadbe), to je najmanj 20 ur dnevno. Kljub številnim raziskavam ne moremo z gotovostjo trditi, kateri tipi OH so boljši od ostalih (37). V klinični praksi se nakazujejo trendi zamenjave nekaterih invazivnih OH z novejšimi (primer na Sliki 3). Korekcija v OH velja za napovedni dejavnik končnega izida zdravljenja, čeprav so znani deleži korekcije krivine skolioze za uspešen izid zdravljenja zelo različni, od 20 % do 25 % oz. do 40 % ali celo do 50 % (27, 38). Velja poudariti, da prevelika korekcija v OH ni vedno najboljša, saj lahko vodi do poslabšanja ostalih spremenljivk, kot je npr. sagitalni profil (39). Poleg tega je za uspešno zdravljenje, tako z OH kot tudi z vajami, bistvenega pomena sodelovanje pacienta (40, 41). Dobro sodelujoči pacient in starši so glavni dober napovedni dejavnik uspešnosti izida zdravljenja.

## Druge metode konservativnega zdravljenja

Sistematični pregled literature na področju manualnih tehnik ni mogel podati jasnih zaključkov o učinkovitosti le-teh pri zdravljenju AI (42), zato se jih pri pacientih z AIS izvaja skupaj s PSSE in ne kot samostojno metodo zdravljenja (42). Raziskave, ki bi dokazale učinkovitost uporabe stopalnih vložkov, homeopatije, akupunkturo ali posebnih prehranskih diet v dostopni literaturi nismo našli. Če obstaja razlika v dolžini spodnjih udov pri pacientu z AIS, mora odločitev o povišici podati zdravnik, ki zdravi AIS v timu za skolioze (1).

## Športne aktivnosti

Pacientom z IS svetujemo redno izvajanje športnih aktivnosti, saj glede na izkušnje ukvarjanje s športom ne vpliva na poslabšanje skolioze, obenem pa so športno aktivni pacienti samozavestnejši in imajo boljšo samopodobo (43). Športne aktivnosti sicer izboljšajo telesno pripravljenost, vzdržljivost in dobro počutje, ne morejo pa nadomestiti izvajanja PSSE, s katero želimo popraviti deformacijo, izboljšati nadzor drže in zmanjšati funkcijske težave (44).

Znano je, da je pojavnost skolioze med ritmičnimi gimnastičarkami desetkrat višja, višja je tudi pri baletnih plesalkah, vendar dokazov,



Slika 3: Ortoza za hrbtenico MOOR S.

Figure 3: Spinal orthosis MOOR S.

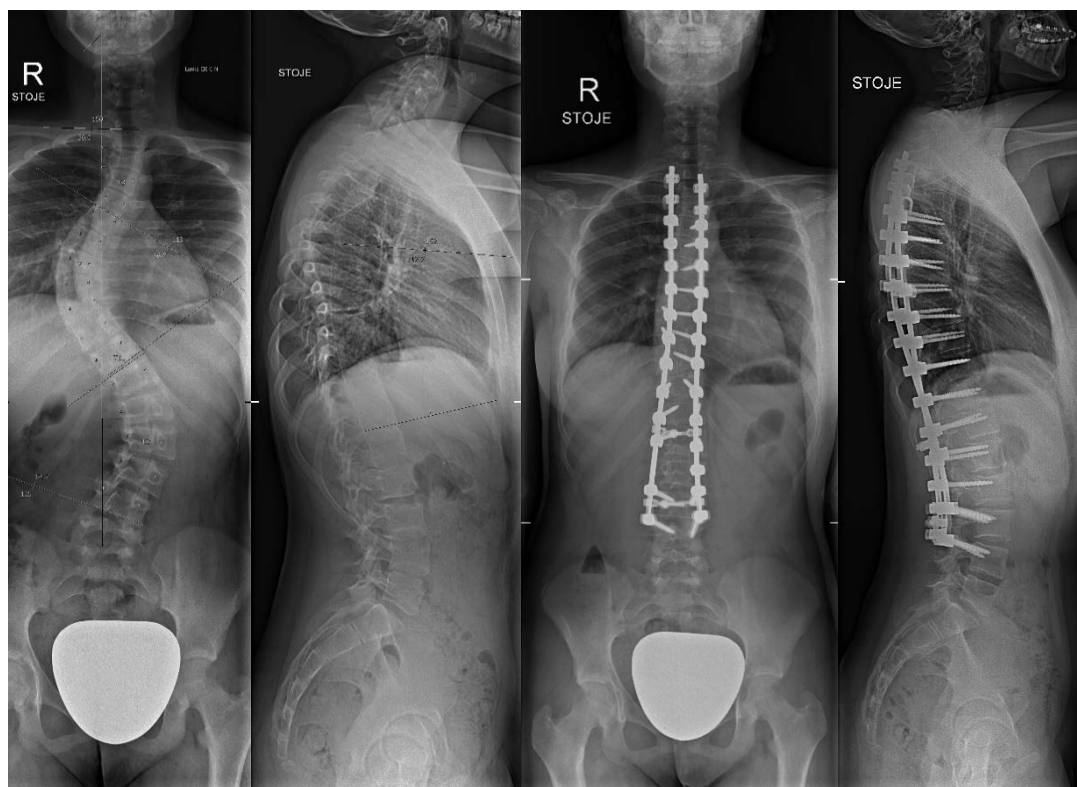
da bi ti športi povzročali skoliozo, nimamo. Bolj verjetno je, da se v te športe vključujejo dekleta, ki imajo povečan obseg gibljivosti sklepov, prav tako je med temi športnicami pogostejša tudi zakasnjena menarha (45, 46). Tradicionalno so za otroke s skoliozo priporočali športno plavanje, vendar so z raziskavo dokazali, da je plavanje povezano s povečano nevarnostjo za razvoj asimetrije trupa in hiperkifoze (47).

Vsi pacienti s skoliozo (tudi tisti, ki nosijo OH) naj bi se ukvarjali s športno aktivnostjo. Nobena aktivnost ni odsvetovana ali bolj priporočena od drugih. Vsi so vključeni tudi v športno vzgojo v šoli. Med izvajanjem športnih aktivnosti naj otrok oz. mladostnik sname OH. Med nošenjem OH odsvetujejo tudi vključevanje v kontaktne in visoko dinamične športe. Pri pacientih s krivinami z visokim tveganjem za napredovanje so odsvetovani športi, pri katerih se izvajajo ekstremni gibi v hrbtenici (1).

## Kirurško zdravljenje

Glavna cilja kirurškega zdravljenja sta že več kot sto let zaustavitev napredovanja deformacije ter zagotovitev stabilnega kostnega zaraščanja. Z razvojem učinkovitih sistemov notranje učvrstitve z vsadki so tem ciljem dodani še korekcija deformacije z izboljšanjem trodimenzionalne poravnave, izboljšanje videza ter zmanjševanje bolečine, izboljšanje pljučne funkcije in ohranjanje integritete živčevja.

Določanje absolutnega CK za odločitev o kirurškem zdravljenju je zaradi napak, ki nastanejo pri meritvi le-tega, vprašljivo, obstaja pa z dokazi podprt interval med 40° in 50° ob končani skeletni rasti, pri katerem se tako zdravljenje svetuje. Namen kirurškega zdravljenja je zaustavitev napredovanja krivin v odrasli dobi, do česar pride pri doseženem CK 50° in več ob koncu rasti. Krivine pri AIS, kjer je potrebno kirurško zdravljenje, delimo na



**Slika 4:** Rentgenski posnetki hrbtenice pacientke z Lenke III-C-N obliko adolescentne idiopatske skolioze ( $67^\circ$  prsne in  $55^\circ$  ledvene krivine) pred in po kirurškem zdravljenju. Narejena je bila korekcija ter zadajšnja kostna zatrditev od drugega prsnega do četrtega ledvenega vretenca.

**Figure 4:** Pre- and post-surgery x-ray of female patient with Lenke III-C-N type of AIS ( $67^\circ$  thoracic in  $55^\circ$  lumbar curve). A correction and posterior bone fusion from second thoracic to fourth lumbar vertebrae was performed.

blage (do  $60^\circ$  CK), zmerne (do  $80^\circ$ ) in hude (nad  $80^\circ$ ). Z razvojem kirurških tehnik in uporabo modernih vsadkov je kirurško zdravljenje doseglo stopnjo skorajšnje popolne korekcije krivin, s čimer želimo doseči čim manjšo stopnjo okvare ob ohranitvi funkcionalnih ledvenih gibljivih segmentov. Ključ do uspešnega izida kirurškega zdravljenja AIS je torej načrtovanje izbora ravni, ki jih zajamemo v posteriorni fuzijski konstrukt že pred samim posegom. S tem namenom je bil razvit sistem za razvrščanje po Lenke-ju (primer na Sliki 4), ki razdeli krivine na šest osnovnih tipov glede na anteroposteriorni in lateralni rentgenski posnetek celotne hrbtenice ter funkcionalne rentgenske posameznih krivin na stran konveksitete le-teh (48). Po določitvi ravni in števila v posteriorni fuzijski konstrukt zajetih segmentov kirurg določi vrsto, mesto in število vsadkov, ki služijo kot povezava med palico in vretencem (transpedikularni vijak, kljukica, sublaminarni trak). Moderno kirurško zdravljenje AIS zajema uporabo medoperativnega multimodalnega nevromonitoringa zaradi varnejšega vstavljanja vsadkov ter izvedbe korekcijskih postopkov ter izvedbo posega v visokospecializirani kirurški ekipi. Kot tako je kirurško zdravljenje AIS relativno varno in uspešno.

## ZAKLJUČEK

Adolescentna idiopatska skolioza (AIS) je najpogostejša strukturna deformacija hrbtenice, ki jo diagnosticiramo na podlagi merjenja Cobbovega kota (CK) na posteroanteriornem rentgenskem posnetku, ki je večji od  $10^\circ$  in ima rotacijo vretenc na vrhu krivine. AIS se v splošni populaciji pojavlja v 2 % do 3 % in je pogostejša

pri dekletih. Etiologija bolezni je neznan, obstajajo pa številne hipoteze za njen nastanek. Splošno sprejeto dejstvo je, da je AIS multifaktorska bolezen, saj njen nastanek ni posledica delovanja enega samega dejavnika. Nevarnost, da se bo krivina poslabšala, je povezana z ravnim potencialom (starost, menarha, Risserjev znak, Tanner-Whitehouse stadij, Sanders stadij) in z lastnostmi krivine (velikost, tip krivine). Obstajajo različni sistemi razvrščanja pacientov s skoliozo, ki nam pomagajo pri odločanju glede zdravljenja. Vrsto let je veljalo, da je zdravljenje z ortozo za hrbtenico in specifičnimi fizioterapevtskimi vajami neučinkovito. V zadnjih desetih letih so bile vendarle objavljeni rezultati kakovostnih raziskav, ki dokazujejo uspešnost multidisciplinarnega pristopa k zdravljenju.

## Literatura:

1. Negrini S, Donzelli S, Aulisa AG, Czaprowski D, Schreiber S, de Mauroy JC, et al. 2016 SOSORT guidelines: orthopaedic and rehabilitation treatment of idiopathic scoliosis during growth. *Scoliosis Spinal Disord.* 2018;13(1):3.
2. Kleinberg S. The operative treatment of scoliosis. *Arch Surg.* 1922;5(3):631.
3. Nachemson A. Etiologic factors in adolescent idiopathic scoliosis. *Spine (Phila Pa 1976).* 1977;1(2):176–84.
4. Weinstein SL. Natural history. *Spine (Phila Pa 1976).* 1999;24(24):2592–600.

5. Cobb JR. Outline for the study of scoliosis. *Instr Course Lect.* 1948;5:261-75.
6. Langensiepen S, Semler O, Sobottke R, Fricke O, Franklin J, Schönau E, et al. Measuring procedures to determine the Cobb angle in idiopathic scoliosis: a systematic review. *Eur Spine J.* 2013; 22(1):2360–71.
7. Carman DL, Browne RH, Birch JG. Measurement of scoliosis and kyphosis radiographs. Intraobserver and interobserver variation. *J Bone Joint Surg Am.* 1990;72(3):328–33.
8. Willner S, Udén A. A prospective prevalence study of scoliosis in southern Sweden. *Acta Orthop.* 1982;53(2):233–7.
9. Soucacos PN, Soucacos PK, Zacharis KC, Beris AE, Xenakis TA. School-screening for scoliosis. A prospective epidemiological study in north-western and central Greece. *J Bone Joint Surg Am.* 1997;79(10):1498–503.
10. Wong HK, Hui JHP, Rajan U, Chia HP. Idiopathic scoliosis in Singapore schoolchildren: a prevalence study 15 years into the screening program. *Spine.* 2005; 30(10):1188–96.
11. Fong DYT, Lee CF, Cheung KMC, Cheng JCY, Ng BKW, Lam TP, et al. A meta-analysis of the clinical effectiveness of school scoliosis screening. *Spine (Phila Pa 1976).* 2010;35(10):1061–71.
12. Grivas TB, Vasiliadis E, Mouzakis V, Mihas C, Koufopoulos G, Pendl G, et al. Association between adolescent idiopathic scoliosis prevalence and age at menarche in different geographic latitudes. *Scoliosis.* 2006;1(1):9.
13. Styne DM. The regulation of pubertal growth. *Horm Res.* 2003;60 Suppl 1:22–6.
14. Lonstein JE. Scoliosis: surgical versus nonsurgical treatment. *Clin Orthop Relat Res.* 2006;443:248–59.
15. Negrini S, Grivas TB, Kotwicki T, Maruyama T, Rigo M, Weiss HR. Why do we treat adolescent idiopathic scoliosis? What we want to obtain and to avoid for our patients. *Scoliosis.* 2006;1(1):4.
16. Koumbourlis AC. Scoliosis and the respiratory system. *Paediatr Respir Rev.* 2006; 7(2):152–60.
17. Burwell RG, Dangerfield PH, Moulton A, Grivas TB, Cheng JC. Whither the etiopathogenesis (and scoliogeny) of adolescent idiopathic scoliosis? Incorporating presentations on scoliogeny at the 2012 IRSSD and SRS meetings. *Scoliosis.* 2013;8(1):4.
18. Cheung KMC, Wang T, Qiu GX, Luk KDK. Recent advances in the aetiology of adolescent idiopathic scoliosis. *Int Orthop.* 2008;32(6):729–34.
19. Lowe TG, Edgar M, Margulies J, Miller N, Raso VJ, Reiner K, et al. Etiology of idiopathic scoliosis: current trends in research. *J Bone Joint Surg Am.* 2000; 82(8):1157-68.
20. Wang WJ, Yeung HY, Chu WC, Tang NL, Lee KM, Qiu Y, et al. Top theories for the etiopathogenesis of adolescent idiopathic scoliosis. *J Pediatr Orthop.* 2011;31(1) Suppl:S14–27.
21. Lonstein JE, Carlson JM. The prediction of curve progression in untreated idiopathic scoliosis during growth. *J Bone Joint Surg Am.* 1984; 66(7):1061–71.
22. Skaggs DL, Guillaume T, El-Hawary R, Emans J, Mendelow M, Smith J. Early onset scoliosis consensus statement, SRS Growing Spine Committee, 2015. *Spine Deform.* 2015;3(2):107.
23. James JJ. The management of infants with scoliosis. *J Bone Joint Surg Br.* 1975;57(4):422–9.
24. Ponseti I, Friedman B. Prognosis in idiopathic scoliosis. *J Bone Joint Surg Am.* 1950;32A(2):381–95.
25. Lenke LG, Edwards CC, Bridwell KH. The Lenke classification of adolescent idiopathic scoliosis: how it organizes curve patterns as a template to perform selective fusions of the spine. *Spine (Phila Pa 1976).* 2003;28(20):S199–207.
26. Qiu G, Zhang J, Wang Y, Xu H, Zhang J, Weng X, et al. A new operative classification of idiopathic scoliosis: a Peking Union Medical College method. *Spine (Phila Pa 1976).* 2005;30(12):1419–26.
27. Upadhyay SS, Nelson IW, Ho EK, Hsu LC, Leong JC. New prognostic factors to predict the final outcome of brace treatment in adolescent idiopathic scoliosis. *Spine (Phila Pa 1976).* 1995;20(5):537–45.
28. Romano M, Minozzi S, Bettany-Saltikov J, Zaina F, Chockalingam N, Kotwicki T, et al. Exercises for adolescent idiopathic scoliosis. *Cochrane Database Syst Rev.* 2012; 2012(8):CD007837.
29. Fusco C, Zaina F, Atanasio S, Romano M, Negrini A, Negrini S. Physical exercises in the treatment of adolescent idiopathic scoliosis: an updated systematic review. *Physiother Theory Pract.* 2011;27(1):80–114.
30. Mooney V, Gulick J, Pozos R. A preliminary report on the effect of measured strength training in adolescent idiopathic scoliosis. *J Spinal Disord.* 2000;13(2):102–7.
31. Otman S, Kose N, Yakut Y. The efficacy of Schroth's 3-dimensional exercise therapy in the treatment of adolescent idiopathic scoliosis in Turkey. *Neurosciences.* 2005;10(4):277–83.
32. Weiss H-R. Rehabilitation of scoliosis patients with pain after surgery. *Stud Health Technol Inform.* 2002;88:250–3.
33. Dolan LA, Weinstein SL. Surgical rates after observation and bracing for adolescent idiopathic scoliosis: an evidence-based review. *Spine.* 2007; 32 19 Suppl:S91-S100.
34. Richards BS, Bernstein RM, D'Amato CR, Thompson GH. Standardization of criteria for adolescent idiopathic scoliosis brace studies: SRS Committee on bracing and nonoperative management. *Spine (Phila Pa 1976).* 2005; 30(18):2068-75.
35. Weinstein SL, Dolan LA, Wright JG, Dobbs MB. Effects of bracing in adolescents with idiopathic scoliosis. *N Engl J Med.* 2013;369(16):1512–21.
36. Katz DE, Herring JA, Browne RH, Kelly DM, Birch JG. Brace wear control of curve progression in adolescent idiopathic scoliosis. *J Bone Joint Surg Am.* 2010;92(6):1343–52.
37. Zaina F, De Mauroy JC, Grivas T, Hresko MT, Kotwicki T, Maruyama T, et al. Bracing for scoliosis in 2014: state of the art. *Eur J Phys Rehabil Med.* 2014;50(1):93–110.
38. Weiss HR, Rigo M. Expert-driven Cheneau applications: description and in-brace corrections. *Physiother Theory Pract.* 2011; 27(1):61-7.
39. Legaye J, Duval-Beaupère G. Sagittal plane alignment of the spine and gravity a radiological and clinical evaluation. *Acta Orthop Belg.* 2005;71(2):213–20.
40. Katz DE, Durrani AA. Factors that influence outcome in bracing large curves in patients with adolescent idiopathic scoliosis. *Spine (Phila Pa 1976).* 2001;26(21):2354–61.
41. Brigham EM, Armstrong DG. Motivations for compliance with bracing in adolescent idiopathic scoliosis. *Spine Deform.* 2017;5(1):46–51.
42. Romano M, Negrini S. Manual therapy as a conservative treatment for adolescent idiopathic scoliosis: a systematic review. *Scoliosis.* 2008;3:2.
43. Kenanidis E, Potoupnis ME, Papavasiliou KA, Sayegh FE, Kapetanios GA. Adolescent idiopathic scoliosis and exercising: is there truly a liaison? *Spine (Phila Pa 1976).* 2008;33(20):2160–5.
44. Weiss HR, Negrini S, Hawes MC, Rigo M, Kotwicki T, Grivas TB, et al. Physical exercises in the treatment of idiopathic

- scoliosis at risk of brace treatment - SOSORT consensus paper 2005. *Scoliosis*. 2006;1:6.
45. Tanchev PI, Dzherov AD, Parushev AD, Dikov DM, Todorov MB. Scoliosis in rhythmic gymnasts. *Spine (Phila Pa 1976)*. 2000;25(11):1367-72.
46. Warren MP, Gunn JB, Hamilton LH, Warren LF, Hamilton WG. Scoliosis and fractures in young ballet dancers. *N Engl J Med*. 1986;314(21):1348-53.
47. Zaina F, Donzelli S, Lusini M, Minnella S, Negrini S. Swimming and spinal deformities: a cross-sectional study. *J Pediatr*. 2015;166(1):163-7.
48. Lenke LG. Lenke classification system of adolescent idiopathic scoliosis: treatment recommendations. *Instr Course Lect*. 2005; 54:537-42.