

# ANALIZA PREDPISOVANJA IN UPORABE ORTOZE ZA KOLK Z MEDENIČNO KOŠARO PRI OTROCIH S CEREBRALNO PARALIZO OD LETA 2007 DO 2012

## SITTING, WALKING AND STANDING HIP ORTHOSIS FOR CHILDREN WITH CEREBRAL PALSY – AN ANALYSIS OF PRESCRIPTIONS IN THE 2007-2012 PERIOD

asist. mag. Katja Groleger Sršen, dr. med., Ksenija Osrečki, dipl. ing. ort. in prot., Irena Vrečar, dipl. fiziot.

Univerzitetni rehabilitacijski inštitut Republike Slovenije – Soča, Ljubljana

### Izvleček

#### Izhodišča:

Delni ali popolni izpah kolka je pogost zaplet pri otrocih s cerebralno paralizo. Predvsem je pogost pri tistih otrocih, ki spadajo v četrto in peto stopnjo lestvice za razvrščanje glede na grobe gibalne sposobnosti (GMFCS). V literaturi smo našli le malo podatkov o morebitni učinkovitosti orto-ze za kolk z medenično košaro (SWASH), zato smo želeli preveriti, koliko otrokom smo od leta 2007 do 2012 sploh predpisali orto-zo, kakšne so bile njihove sposobnosti gibanja in ali so imeli opravljeno rentgensko slikanje kolkov. Želeli smo tudi preveriti, ali se je pri katerem izmed otrok, ki smo mu predpisali orto-zo, zgodilo, da je bila potrebna operativna korekcija zaradi zelo slabega položaja glave stegenice v kolku ali pa celo izpaha kolka.

#### Metode:

Retrospektivno smo iz dokumentacije zbrali podatke o vseh predpisanih ortozah za kolk z medenično košaro od leta 2007 do 2012, o sposobnostih gibanja in rezultatih rentgenskega slikanja medenice s kolki ter podatke o morebitnih operativnih posegih zaradi izpaha kolka.

#### Rezultati:

Od leta 2007 do 2012 je orto-zo dobilo 30 otrok, od tega 26 s cerebralno paralizo. Od teh jih je 19 spadalo v V.

### Abstract

#### Introduction:

*Displacement or dislocation of the hip is a common complication in children with cerebral palsy, particularly in children who are classified as level IV or V of the Gross Motor Function Classification System (GMFCS). We found little evidence of the potential effectiveness of Sitting, Walking and Standing Hip (SWASH) orthosis in the literature. We therefore wanted to check how many children were prescribed with a SWASH orthosis in the period from 2007 to 2012 at our Institute, what their GMFCS level was and whether they had hips position evaluated by X-ray. We also wanted to check whether any of the children had to be operated because of hip dislocation after being fitted with a SWASH orthosis.*

#### Methods:

*A retrospective analysis of patient records was performed for all children with prescribed SWASH orthosis in the period from 2007 to 2012, including data on their GMFCS level, results of hip X-ray and data on surgeries required because of hip dislocation.*

#### Results:

*SWASH orthosis was prescribed to 30 children, 26 with cerebral palsy. Of these, 19 children were classified as*

Prispelo/Received: 28. 10. 2013

Sprejeto/Accepted: 25. 11. 2013

E-naslov za dopisovanje/E-mail for correspondence (KGS):

katja.groleger@ir-rs.si

stopnjo GMFCS, 10 otrok pa v IV. stopnjo. Le 10 otrok je po podatkih iz dokumentacije opravilo rentgensko slikanje medenice s kolki. Izmed teh jih je polovica imela dober položaj kolkov ali pa delni izpah, druga polovica pa je bila zaradi izpaha kolka že pred opremo z ortoza operirana. Le pri enem izmed otrok je bil zaradi slabega položaja glave stegenice v kolčnem sklepu pozneje potreben operativni poseg. Po namestitvi ortoze SWASH je bilo v dokumentaciji pri 11 otrocih zapisano, da so zmogli bolje sedeti, pri štirih je bilo zapisano, da so imeli spodnje ude pri sedenju primerneje poravnane.

### Zaključek:

Vloga ortoze SWASH pri zadrževanju slabšanja položaja kolkov ali pa celo izboljšanja položaja ostaja nejasna.

### Ključne besede:

cerebralna paraliza, otrok, ortoza za kolk in koleno z medenično košaro, SWASH

*GMFCS level V and 10 children as level IV. Only 10 children had been examined by X-ray. Of these, one half had a good position of the hips or partial dislocation whereas the other half had already been operated because of hip dislocation. In only one of the children surgery was required subsequently. After fitting the SWASH orthosis, physiotherapists reported a better sitting position in 11 children; other four children had more appropriate alignment of lower extremities when sitting.*

### Conclusion:

*The effectiveness of the SWASH orthosis to confine the deterioration of the hip displacement or even improve the hip position remains unclear.*

### Key words:

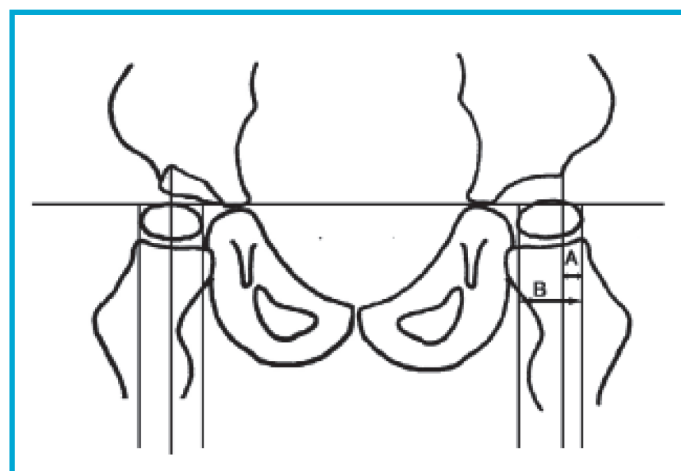
*cerebral palsy, children, SWASH orthosis*

## UVOD

Delni ali popolni izpah kolka je pogost zaplet pri otrocih s cerebralno paralizo (CP) (1, 2), predvsem pri tistih otrocih, ki spadajo v četrto in peto stopnjo lestvice za razvrščanje glede na grobe gibalne sposobnosti (3). Hägglund in sodelavci so analizirali pogostnost tega zapleta pri otrocih s CP, ki so bili rojeni od leta 1992 do 1997 v južnem delu Švedske s celotno populacijo 1,3 milijona prebivalcev. Pri otrocih s CP, ki so vključeni v nacionalni register, fizioterapevti redno, dvakrat na leto, izmerijo obseg gibljivosti sklepov spodnjih udov. Otroci z diparetično, tetraparetično ali distonično obliko CP opravijo tudi rentgensko slikanje medenice s kolki (3). Ob rentgenskem slikanju so Hägglund in sodelavci spremljali migracijski indeks glave stegenice (slika 1) in ugotovili, da je ta jasno povezan s stopnjo lestvice, na podlagi katere so otroci s CP razvrščeni glede na sposobnosti gibanja (Gross Motor Function Classification System, GMFCS (4)): v prvi stopnji nihče izmed otrok ni imel migracijskega indeksa večjega od 33 %, v drugi stopnji je imelo 10 % otrok migracijski indeks večji od 33 %, v tretji stopnji je bilo takih otrok 18 %, v četrti stopnji 45 % in v peti stopnji kar 75 % (3). Izračun migracijskega indeksa je sicer veljavno in zanesljivo orodje za oceno položaja glave stegenice (5, 6).

Podobno je o visoki pojavnosti delnega ali popolnega izpaha kolka poročala tudi Soo s sodelavci (7). Analizirali so 323 otrok s CP iz registra pokrajine Viktorija v Avstraliji, ki so bili rojeni med letoma 1990 in 1992 in so jih spremljali povprečno 11 let in osem mesecev. V celotni skupini je bilo 35 % otrok z delnim ali popolnim izpahom kolka,

pogostnost se je značilno zviševala s stopnjo lestvice za razvrščanje otrok s CP glede na grobe gibalne sposobnosti: od 0 % otrok v prvi stopnji do 90 % otroki v peti stopnji (7). Enako je ugotovil tudi Scrutton s sodelavci: pri otroku s CP pogosteje pride do slabšanja položaja glave stegenice pred petim letom starosti takrat, ko ne zmore hoditi; pri teh otrocih je slabšanje položaja glave stegenice pogosteje v primerjavi z otroki s CP, ki zmorejo v starosti 30 mesecev prehoditi deset korakov (8).



**Slika 1:** Migracijski indeks. A – del glave stegenice, ki je zunaj pravokotne projekcije zunanega roba kolčne ponvice na horizontalo, ki povezuje vrh obeh glav stegenic; B – del glave stegenice, ki je v projekciji »pokrit«; migracijski indeks izračunamo kot razmerje med  $A/B \times 100$  (povzeto po Hägglundu, (3)).

Eden možnih ukrepov pri otrocih s CP je oprema z ortozami. Cilje take oskrbe so opredelili strokovnjaki na konferenci Mednarodnega združenja za protetiko in ortotiko leta 2007: preprečiti ali zmanjšati deformacije, zagotoviti primerno podporno površino, olajšati učenje veščin in izboljšati učinkovitost hoje (9). Morris v pregledu ortotske opreme za otroka s CP piše, da bi z ortozami teoretično lahko izboljšali položaj glave stegenice v sklepu, tako da bi v kolku zagotovili abdukcijo, fleksijo in razteg adduktorskih mišic, tako da bi vzdrževali obseg abdukcije nad 45° (10). V literaturi lahko najdemo podatke o tem, da uporabo take ortoze kombinirajo z uporabo botulinskega toksina, ki zmanjša moč spastičnih mišic (11). Graham in sodelavci so analizirali učinke take kombinacije (ortoze in botulinskega toksina) v skupini 90 otrok s CP, vendar so ugotovili, da je učinek minimalen in se položaj glave stegenice kljub temu sčasoma še poslabša (11). Te ugotovitve podpirajo mnenje Hägglanda (12), ki trdi, da je treba pri otrocih z delnim (migracijski indeks 70 %) ali popolnim izpahom kolka opraviti operativni poseg zgodaj in da ima oprema z ortozo le omejeno vrednost.

### Ortoza za kolk z medenično košaro

Prvi podatki o komercialni uporabi ortoze za kolk in koleno z medenično košaro, ki omogoča vzdrževanje sedečega položaja s poudarjeno abdukcijo v kolkih, segajo v leto 1992. V angleščini ime SWASH pomeni ortozo za kolk za sedenje, hojo in stajo (angl. Sitting, Walking and Standing Hip Orthosis) (13). Avtorji so predvidevali, da bodo s pomočjo te ortoze (13):

- povečali abdukcijo in razteg adduktorjev kolkov ter tako izboljšali poravnavo kolkov;
- preprečili pretirano addukcijo med sedenjem, stajo in hojo in
- izboljšali držo telesa med sedenjem in hojo.

Sestavni deli ortoze so med seboj povezani prek 21 sklepov, tako da sprememba kota enega dela vpliva na funkcijo preostalih 20 sestavnih delov (13). Sklepi ortoze so nameščeni na hrbtnem delu medenične košare, v bližini sakroiliakalnih



**Slika 2:** Ortoza SWASH (postavitev pri sedenju in v stoječem položaju) (13)

sklepov (slika 2). Medenična košara je prek rigidnih, posebej ukrivljenih palic, katerih položaj in premikanje sta odvisna od položaja in gibanja otroka, povezana z manšetami. Te pritrdimo na stegni v višini nad kolonom in tako prek položaja palic in manšet omejujemo pretirano addukcijo v kolkih tako v stoječem kot sedečem položaju (13).

Ker je v dostopni literaturi torej le nekaj člankov o uporabi ortoze SWASH pri otrocih s CP, smo želeli preveriti, koliko otrokom smo pri nas v obdobju od leta 2007 do 2012 sploh predpisali ortozo, kakšne so bile njihove klinične značilnosti in sposobnosti gibanja in ali so imeli opravljeno rentgensko slikanje kolkov. Želeli smo tudi preveriti, ali se je pri katerem izmed otrok, ki smo mu predpisali ortozo, zgodilo, da je bila potrebna operativna korekcija zaradi zelo slabega pokritja glave stegenice ali pa celo izpaha kolka.

### METODE

Retrospektivno smo iz dokumentacije Centra za ortotiko in protetiko na Univerzitetnem rehabilitacijskem inštitutu RS – Soča (URI – Soča) zbrali podatke o vseh predpisanih ortozah SWASH od leta 2007 do 2012. Iz dokumentacije otrok na otroškem oddelku URI – Soča smo zbrali še podatke o diagnozi, sposobnostih gibanja in rezultatih rentgenskega slikanja medenice s kolki ter podatke o morebitnih operativnih posegih, ki so bili potrebni zaradi slabe pokritosti glave stegenice ali pa zaradi izpaha kolka. Pri analizi podatkov smo uporabili le opisne statistične metode.

### REZULTATI

Od leta 2007 do 2012 je ortozo SWASH dobilo 30 otrok, 17 deklic in 13 dečkov, s povprečno starostjo 7,5 leta ob prvem predpisu ortoze (SD 4,2). Najmlajši otrok je bil star le 1,6 leta, najstarejši pa je bil mladostnik, star 17,3 leta. V posameznem letu smo predpisali od 4 do 7 ortoz, pri štirih otrocih smo ortozo predpisali že drugič, ker je otrok prvo ortozo prerastel.

Pri pregledu diagnoz osnovne bolezni smo ugotovili, da je bilo v tej skupini 26 otrok s CP, preostali štirje pa so imeli klinično sliko tetrapareze zaradi stanja po meningoencefalitisu, stanja po streptokokni sepsi, shizencefalije in vrojene presnovne bolezni. Otroke s CP smo razvrstili v eno izmed stopenj GMFCS. Večina otrok, kar 19, je spadala v peto stopnjo (otrok se ne zmora obrniti s trebuha na hrbet ali nazaj in ne zmora nadzorovati položaja glave in trupa pri sedenju), 10 otrok smo razvrstili v četrto stopnjo (otrok zmora vzdrževati podprto sedenje), dva otroka v tretjo stopnjo (otrok zmora hoditi s pomočjo pripomočkov), en otrok pa je spadal v prvo stopnjo GMFCS. V dokumentaciji je pri opisu klinične slike otrok s CP prevladoval vzorec celostne ekstenzije, dva otroka sta imela spreminjajoč se mišični tonus, en otrok pa ni imel pomembno spremenjenega tonusa, temveč vzorec hoje s

poudarjeno notranjo rotacijo spodnjih udov. Šest otrok je zaradi zelo zvišanega mišičnega tonusa dobivalo Lioresal. Le pet otrok je v programu fizioterapije opravilo meritve gibljivosti sklepov spodnjih udov.

Le deset otrok je po podatkih iz dokumentacije opravilo rentgensko slikanje medenice s kolki, drugi slikanja niso opravili ali pa o tem ni bilo podatkov. Izmed teh otrok jih je polovica imela dober položaj kolkov ali pa delni izpah, druga polovica pa je bila zaradi izpaha kolka že operirana. Od že omenjenih otrok, ki so imeli v času predpisa ortoze dober položaj kolkov ali pa delni izpah, so pozneje zaradi slabega položaja kolkov operirali le enega otroka (tetrapareza, GMFCS pete stopnje, operiran dvakrat). V dokumentaciji ni bilo podatkov o migracijskem indeksu.

Po namestitvi ortoze SWASH je bilo v dokumentaciji pri 11 otrocih zapisano, da so zmogli bolje sedeti, pri štirih je bilo zapisano, da so imeli spodnje ude pri sedenju primerneje poravnane. Pri ostalih treh otrocih morebitni učinek ortoze na sedenje ali poravnavo spodnjih udov v dokumentaciji ni bil opisan.

## RAZPRAVA

Pri pregledu dokumentacije smo ugotovili, da smo ortoza SWASH predpisali precej redko, le nekajkrat v posameznem letu. Podatkov o pogostosti predpisovanja v tuji literaturi nismo našli, smo pa ugotovili, da so ortoza vsaj v študiji Grahama s sodelavci predpisovali bolj zgodaj, torej pri mlajših otrocih (11). Pri vključitvenih dejavnikih v študijo so namreč postavili mejo med prvim in petim letom starosti. To je skladno z ugotovitvami Hägglunda, ki je poročal o rezultatih spremljanja populacije 212 otrok s CP: 18 % jih je imelo migracijski indeks več kot 40 %, 9 % pa jih je imelo migracijski indeks med 33 % in 39 % (3). Tako stanje se je v večini primerov pojavilo že med drugim in šestim letom, povprečno pa pri štirih letih. Znano je tudi, da do slabšanja položaja kolkov večinoma pride do sedmega leta (14). Glede na povprečno starost 7,5 let ob prvem predpisu ortoze SWASH bi lahko rekli, da je bil ta kar pozen in bi bilo treba otroke s slabšim položajem glave stegenice v kolčnem sklepu odkriti prej in jih tudi prej opremiti z ortoza.

Več avtorjev je poročalo, da je slabši položaj glave stegenice v kolčnem sklepu neposredno povezan s stopnjo GMFCS (3, 7). Zdaj je že splošno znano, da je GMFCS zanesljiv instrument in da otroci večinoma ostanejo v isti stopnji tudi pozneje v razvoju (15). To nam pomembno olajša načrtovanje potrebnih programov za otroke s CP, vključno s tem, da lahko pričakujemo pogostejše sekundarne zaplete (kot je na primer izpah kolka) pri otrocih v četrti in peti stopnji GMFCS. Scrutton in sodelavci so leta 1997 priporočili, da pri otroku s CP, ki ima diparetično ali tetraparetično obliko CP, opravimo slikanje pri starosti 30 mesecev, pri

najbolj ogroženih za izpah kolka pa še prej (16). Novejša priporočila Hägglunda s sodelavci (tabela 1) so mejo za rentgensko slikanje pomaknila še nižje. Otroke s CP v tretji do peti stopnji GMFCS je treba slikati že ob postavitvi diagnoze (3), kar pomeni najmanj v starosti dveh let, lahko pa že prej. Podatkov o tem, kdaj so bili v študijo vključeni otroci, ki smo jih opremili s SWASH ortoza, slikani prvič, v dokumentaciji ni bilo.

**Tabela 1:** Preventivni program rentgenskega slikanja za otroke s cerebralno paralizo (povzeto po Hägglundu (3))

Stopnja GMFCS	Priporočilo o rentgenskem slikanju
I.	Ni potrebno.
II.	Slikanje med 2. in 6. letom. Dodatno sledenje, če je migracijski indeks > 33 % ali pa najdemo manjši obseg gibov v kolku.
III. do V.	Slikanje ob postavitvi diagnoze, nato vsaj enkrat na leto do starosti osem let, nato glede na stanje individualno.
Čista ataksija	Ni potrebno.

S temi ugotovitvami o visoki pojavnosti slabšega položaja glave stegenice pri višjih stopnjah GMFCS se ujemajo tudi naši podatki. Skoraj vsi otroci, ki so bili opremljeni z ortoza SWASH, so bili razvrščeni v četrto ali peto stopnjo. S to stopnjo funkcioniranja otrok so skladni tudi podatki o prevladujočem zvišanem mišičnem tonusu ter prevladujočem ekstenzijskem vzorcu pri otrocih. Hkrati pa je ob tem treba reči, da je podatek, da je imela le ena tretjina otrok opravljeno slikanje kolkov (vsaj po podatkih iz dokumentacije), zaskrbljujoč in bo v prihodnje te otroke treba bolj natančno spremljati in sistematično opraviti rentgensko slikanje. Vzorec analiziranih otrok je bil premajhen in ne dovolj sistematično spremljan, da bi lahko sklepali o morebitnem vplivu ortoze SWASH na migracijski indeks. Kljub temu pa je bilo mogoče videti, da je bil le eden izmed petih otrok, ki so dobili ortoza SWASH, pozneje operiran zaradi izpaha kolka.

Glede na ugotovitve Hägglunda s sodelavci, da so rezultati meritve gibljivosti kolkov slab pokazatelj resničnega stanja kolkov (3), dejstvo, da je imelo v naši skupini otrok le pet otrok izmerjene gibljivosti v kolkih, ni tako problematično. Kljub temu pa Hägglund opozarja, da poslabšanje gibljivosti kolkov ob spremljanju otroka s CP vendarle pomeni, da je pri otroku treba opraviti rentgensko slikanje kolkov (3).

Rezultati analize so pokazali, da smo pri opisu funkcijskega stanja otroka pri eni tretjini zapisali, da je sedenje boljše. Tak opis je z raziskovalnega stališča povsem nezadosten, po drugi strani pa nam da misliti, da bi bilo morda treba natančneje ovrednotiti spodobnost sedenja otroka in oceniti funkcijo rok, za katero vemo, da je odvisna od dobrega položaja pri sedenju. Za oceno sedenja in poseganja bi lahko uporabili

del testa za oceno grobih gibalnih funkcij (Gross Motor Function Measure, GMFM (17)), ki je posebej namenjen oceni sedenja. Pri oceni funkcije roke bi verjetno imeli več težav, saj je pri otrocih, ki so uvrščeni v četrto in peto stopnjo GMFCS, pogosto okvarjena tudi funkcija rok. Ob upoštevanju razvrstitve otrok s CP glede na funkcijo rok (Manual Ability Classification System, MACS (18)) zmorejo ti otroci morda izvedbo preprostih, njim prilagojenih aktivnosti (MACS stopnja III) ali pa še manj (MACS V pomeni, da zmorejo le na primer pritisk na stikalo) (18). Ni mogoče pričakovati, da bi otrok po namestitvi ortoze SWASH zmogel toliko bolje funkcionirati, da bi prešel v nižjo stopnjo MACS. Poleg tega pa bo tudi težavno izbrati test, ki bi zanesljivo ocenil morebitno izboljšano funkcijo rok pri tako raznoliki skupini otrok s CP.

## ZAKLJUČEK

Vloga ortoze SWASH pri zadrževanju slabšanja položaja kolkov ali pa celo izboljšanju položaja ostaja nejasna. Potrebno bi bilo bolj sistematično spremljanje otrok, ki so razvrščeni v III. do V. stopnjo GMFCS, redno rentgensko spremljanje položaja kolkov in ugotavljanje migracijskega indeksa. Poleg spremljanja morebitnega učinka ortoze SWASH na položaj kolkov, bi bilo dodatno smiselno oceniti tudi morebitni vpliv ortoze na funkcijo sedenja in s tem povezano funkcijo rok.

## Literatura:

- Howard CB, McKibbin B, Williams LA, Mackie I. Factors affecting the incidence of hip dislocation in cerebral palsy. *J Bone Joint Surg Br* 1985; 67: 530–532.
- Lonstein JE, Beck K. Hip dislocation and subluxation in cerebral palsy. *J Pediatr Orthop* 1986; 6: 521–6.
- Hägglund G, Lauge-Pedersen H, Wagner P. Characteristics of children with hip displacement in cerebral palsy. *BMC Musculoskeletal Disorders* 2007; 8: 101.
- Palisano R, Rosenbaum P, Walter S, et al. Development and reliability of a system to classify gross motor function in children with cerebral palsy. *Dev Med Child Neurol* 1997; 39: 214–23.
- Dobson F, Boyd RN, Parrott J, Nattrass GR, Graham HK. Hip surveillance in children with cerebral palsy. *J Bone Joint Surg Br* 2002; 84: 720–6.
- Parrott J, Boyd RN, Dobson F, Lancaster A, Love S, Oates J, Wolfe R, Nattrass GR, Graham HK. Hip displacement in spastic cerebral palsy: repeatability of radiologic measurement. *J Pediatr Orthop* 2002; 22: 660–7.
- Soo B, Howard JJ, Boyd RN, Reid SM, Lanigan A, Wolfe R, Reddihough D, Graham HK. Hip displacement in cerebral palsy. *J Bone Joint Surg Am* 2006; 88: 121–29.
- Scrutton D, Baird G, Smeeton N. Hip dysplasia in bilateral cerebral palsy: incidence and natural history in children aged 18 months to 5 years. *Dev Med Child Neurol* 2001; 43: 586–600.
- Condie DN, Meadows CB. Report of a Consensus conference on the lower limb orthotic management of cerebral palsy. Copenhagen: International Society of Prosthetics & Orthotics; 1995.
- Morris C. Orthotic management of children with cerebral palsy. *J Prosthet Orthot* 2002; 14: 150–8.
- Graham HK, Boyd R, Carlin JB, Dobson F, Lowe K, Nattrass G, Thomason P, Wolfe R, Reddihough D. Does botulinum toxin A combined with bracing prevent hip displacement in children with cerebral palsy and "hips at risk"? A randomized, controlled trial. *J Bone Joint Surg Am* 2008; 90: 23–33.
- Hägglund G, Andersson S, Duppe H, Lauge-Pedersen H, Nordmark E, Westbom L. Prevention of dislocation of the hip in children with cerebral palsy: the first ten years of a population-based prevention programme. *J Bone Joint Surg* 2005; 87: 95–101.
- Sitting, walking and standing hip orthosis: clinical manual. Rockaway: Allard; 2008.
- Faraj S, Atherton WG, Stott NS. Inter- and intra-measurer error in the measurement of Reimer's hip migration percentage. *J Bone Joint Surg* 2004; 86: 434–7.
- Rosenbaum P, Walter SD, Hanna SE, Palisano RJ, Russel DJ, Parminder R, Wood E, Bartlett DJ, Galuppi B. Prognosis for gross motor function in children with cerebral palsy: creation of motor development curves. *JAMA* 2002; 288: 1357–63.
- Scrutton D, Baird G: Surveillance measures of the hips in children with bilateral cerebral palsy. *Arch Dis Child* 1997; 76: 381–4.
- Russell DJ, Rosenbaum PL, Avery LM, Lane M. Gross motor function measure (GMFM-66 & GMFM-88) user's manual. London: Mac Keith; 2002.
- Eliasson A, Krumlinde-Sundholm L, Rösblad B. The Manual Ability Classification System (MACS) for children with cerebral palsy: scale development and evidence of validity and reliability. *Dev Med Child Neurol* 2006; 48: 549–54.