

UČINKI ORTOZE ZA KOLK, KOLENO, GLEŽENJ IN STOPALO Z VZMETJO NA VZOREC HOJE PRI OTROKU Z DIPARETIČNO OBLIKO CEREBRALNE PARALIZE: PRIKAZ PRIMERA *EFFECTS OF HIP, KNEE, ANKLE AND FOOT ORTHOSIS WITH SPRING ON WALKING PATTERN IN CHILD WITH SPASTIC DIPARESIS: A CASE REPORT*

asist. mag. Katja Groleger Sršen, dr. med., prof. dr. Imre Cikajlo, univ. dipl. inž. el., Irena Vrečar, dipl. fiziot., Marta Humar Gorišek, viš. fiziot., Ana Klemen, dipl. fiziot., Igor Tomšič, univ. dipl. org., mag. Janez Krajnik, univ. dipl. inž. fiz., Žan Boltežar, dipl. inž. ort. in prot.*
Univerzitetni rehabilitacijski inštitut Republike Slovenije – Soča, Ljubljana
*Moderna ortopedija, d.o.o., Šmartno pri Ljubljani

Izvleček

Izhodišča:

Cerebralna paraliza (CP) je zelo raznolika skupina nena-
predujočih okvar možganov. Približno dve tretjini otrok
s CP zmore hoditi, vendar se vzorci hoje med seboj zelo
razlikujejo. Podatkov o možnih vplivih ortoze za kolk,
koleno, gleženj in stopalo z vzmetjo (OKKGS z vzmetjo)
na vzorec hoje je zelo malo. Zanimalo nas je, kako bi s
tako, posebej prirejeno ortoza, lahko vplivali na vzorec
hoje pri otrocih z diparetično obliko CP, ki lahko hodijo
samostojno, vendar s pretirano notranjo rotacijo spodnjih
udov in pretiranim iztegovanjem kolen v fazi opore.

Metode:

Predstavljamo primer dečka s CP, ki smo mu izdelali
posebej prilagojeno OKKGS z vzmetjo. Spremljali smo
njegovo telesno težo in višino, pasivno gibljivost skle-
pov spodnjih udov ter opravili klinično in računalniško
biomehansko analizo hoje.

Rezultati:

Z analizo funkcionalne hoje in kliničnih parametrov
smo ugotovili, da se je v obdobju, ko je deček ortoza
uporabljal, pri njem zmanjšala pretirana notranja rota-
cija spodnjih udov. Hoja je postala bolj simetrična in
učinkovita.

Abstract

Introduction:

Cerebral palsy (CP) is a well-recognized neurodevelop-
mental non-progressive condition. Two thirds of children
with CP are somehow able to walk, but their gait patterns
are very diverse. There are very scarce data on possible
effects of hip, knee, ankle and foot orthosis (HKAFO) with
spring on walking pattern in child with spastic diparesis.
The aim of the study was to find out whether it is possible
to influence the gait pattern with internal rotation of lower
limbs and hyperextension of knee by a specially designed
orthosis.

Methods:

We present a case of a boy, using the orthosis for 18 months.
Body height, weight and passive range of movement mea-
surement and clinical and computer gait analysis were
performed several times to record changes and follow up
the gait pattern.

Results:

Clinical and computer gait analysis showed that gait pat-
tern after 18 months of regular use of HKAFO with spring
is more symmetrical and efficient, with less pronounced
internal rotation of lower limbs.

Zaključki:

Uporaba OKKGS z vzmetjo je bila pri prikazanem primeru uspešna. Potrebno bi bilo še daljše obdobje spremljanja, da bi lahko odgovorili na vprašanje o tem, kako dolgo lahko pričakujemo pozitivne učinke uporabe OKKGS z vzmetjo, tudi po tem, ko deček ortoze ne bo več uporabljal.

Ključne besede:

cerebralna paraliza, hoja, ortoza za kolk, koleno, gleženj in stopalo z vzmetjo

Conclusion:

The presented case indicates that the application of HKAFO was successful. However, a longer period of follow up would be needed to see for how long the positive effects would last, even once the boy stopped using the orthosis.

Key words:

cerebral palsy, gait, hip, knee, ankle orthosis with spring (twister)

UVOD

Cerebralna paraliza (CP) je dobro poznana, vendar po tem, kako vpliva na zmanjšane zmožnosti in omejitve na področju posameznikovega funkcioniranja, zelo raznolika skupina nenapredujočih okvar možganov. Moteno delovanje možganov se med drugim lahko kaže kot spremenjen tonus mišic, motnje drže in spremenjeni vzorci grobega in finega gibanja. Otroke in mladostnike s CP lahko glede na grobe gibalne sposobnosti razvrstimo v eno od petih stopenj s pomočjo sistema za razvrščanje otrok in mladostnikov (The Gross Motor Function Classification System Expanded & Revised, v nadaljevanju GMFCS) (1). Učinkovite hoje na srednje in daljše razdalje so sposobni otroci in mladostniki, razvrščeni v prvo in drugo stopnjo GMFCS. Tisti, ki so razvrščeni v tretjo stopnjo, za hojo potrebujejo pripomočke, npr. ortoze ali hoduljo (1). Pharoah s sodelavci poroča, da približno dve tretjini otrok s CP doseže določeno raven sposobnosti za hojo (2). Sistem za razvrščanje otrok in mladostnikov je osnova za boljše sporazumevanje med strokovnjaki in za načrtovanje terapevtskih ukrepov, vendar pa za spremljanje uspešnosti posameznih terapevtskih ukrepov pri otrocih, razvrščenih v posamezno stopnjo, potrebujemo bolj natančne instrumente oz. metode ocenjevanja. Če želimo bolj natančno preučevati sposobnost za hojo, moramo najprej poznati pogoje, ki jih mora za hojo izpolniti posameznik. Gage (3) je kot osnovne pogoje navedel: stabilnost podporne noge v fazi opore, dvig stopala s podlage med fazo zamaha, ustrezno pripravo spodnjega uda ob koncu faze zamaha, ustrezno dolžino koraka in varčevanje z energijo. Otroci s CP imajo lahko težave s posamezno ali z več opisanimi nalogami. Znano je tudi, da se med seboj precej razlikujejo po mišičnem tonusu, moči mišic in vzorcu hoje.

Za otroke in mladostnike s CP je značilna zmanjšana moč mišic (4, 5). Nystromova in sodelavci so poročali, da je mišična moč najmanjša v mišicah za gleženj in kolk (5). Ugotovili so tudi značilne razlike v mišični moči med otroci, ki so bili razvrščeni v posamezne stopnje GMFCS. Otroci, ki so npr. bili razvrščeni v drugo stopnjo, so imeli značilno slabše sposobnosti za hojo in šibkejše mišice kot tisti v prvi

stopnji. Poleg tega so ugotovili, da so imeli otrocih s CP, ki so lahko hodili samostojno, več kot 50 % predvidene moči mišic zdravih vrstnikov (5).

Otrocih s CP imajo tudi zelo različne vzorce hoje, ki so jih v preteklosti skušali opisati številni avtorji (6). V uporabi sta večinoma le dva sistema – Wintersov za osebe s hemiparetično obliko (7) in sistem Sutherlanda in Davidsa za osebe z diparetično obliko CP (8). Rhoda in Graham sta slednjega nekoliko prilagodila in za otroke s posameznim vzorcem hemiparetične in diparetične oblike CP pripravila tudi smernice za terapevtsko obravnavo (9).

Če se omejimo le na vzorec hoje pri otrocih z diparetično obliko CP, sta predlagala naslednji sistem za razvrščanje: pravi ekvinus, preskakujoča hoja (angl. jump gait), nepravi ekvinus in vzorec hoje s pokrčenimi koleno in kolki (angl. crouch gait). Pri slednjem sta za razreševanje težav predlagala uporabo botulinskega toksina za mišice, ki krčijo koleno in kolk, operativni poseg na več ravneh, ki poseže v več skrajšanih mišice in razreši torzijske deformacije kosti in nestabilnost sklepov, ter opremo z antigravitacijsko ortoza za gleženj in stopalo (OGS) (9).

Vendar Dobsonova s sodelavci (6) poroča, da je analiza različnih kliničnih sistemov za razvrščanje otrok po vzorcu hoje, tudi sistema, ki sta ga predlagala Graham in Rhoda, pokazala, da je kakovost metodologije razvoja teh sistemov slaba. Niti eden od vključenih sistemov ni zmožal zanesljivo in veljavno opisati vseh različnih vzorcev hoje, ki jih imajo otroci s CP (6). Poleg tega so Kawamura in sodelavci pokazali, da lahko s kliničnim opazovanjem zanesljivo opišemo le pokrčenost kolena v fazi začetnega stika stopala s tlemi ter nagnjenost medenice, če rezultate kliničnega opazovanja primerjamo s 3D računalniško analizo vzorca hoje (10). Za vse ostale spremenljivke, ki so jih opazovali pri hoji, avtorji trdijo, da je opis na osnovi kliničnega opazovanja manj zanesljiv. Čeprav so nekateri avtorji pisali o tem, da se računalniške analize hoje, narejene v različnih laboratorijih, med seboj razlikujejo (11, 12), pa drugi vendarle poročajo o tem, da je ta metoda za

vrednotenje hoje dovolj zanesljiva (13, 14). Naj omenimo tudi, da je bistvena prednost, ki jo ima računalniška analiza v primerjavi s klinično oceno hoje, da le-ta omogoča zbiranje podatkov tako s področja kinematike (gibanje delov telesa v prostoru) kot tudi kinetike (sile, ki so vključene v nastanek tega gibanja).

Rodda in Graham sama priznavata, da je sistem za razvrščanje, ki sta ga predlagala, usmerjen le na dogajanje v sagitalni ravnini (9), čeprav imajo otroci z diparetično obliko CP težave tudi v transverzalni in frontalni ravnini. Spremembe, ki so pogoste v frontalni ravnini, so povečan tonus ali skrajšave mišic za addukcijo kolka, kot tudi krajši spodnji ud ali delni izpah kolka. V transverzalni ravnini, ki jo je po mnenju Gage-a (3) najtežje oceniti samo z opazovanjem, najpogosteje lahko ugotovimo rotacijo medenice, pretirano notranjo rotacijo stegenice, zunanjo rotacijo golenice in deformacije stopala. Rodda in Graham menita, da je reševanje težav v sagitalni ravnini (npr. pretirano povečanega mišičnega tonusa ali skrajšav mišic) običajno neuspešno, če imajo otroci težave tudi v transverzalni ravnini, ki jih nismo uspeli razrešiti (9).

Ena od težav pri otrocih s CP je torej pretirana notranja rotacija spodnjih udov (3, 9). Vzroki za nastanek tega vzorca hoje so zapleteni in še ne povsem pojasnjeni. Morda gre za vzorec, ki je posledica zmanjšane navora abduktornih mišic pri osebah s povečano notranjo rotacijo vratu stegenice (15) ali pa celo delovanja sprednjih delov glutealnih mišic (16). Delp je poročal o dokazih, da se mišični navor pri notranji rotaciji poveča ob hkrati pretirano pokrčenem kolku (17), kar pogosto vidimo pri pokrčenem vzorcu hoje (angl. crouch gait). Pretirana notranja rotacija spodnjih udov se lahko pojavlja tudi skupaj s pretiranim iztegovanjem kolen v fazi opore.

Pri vrednotenju obsega notranje rotacije vratu stegenice bi bilo podatke pri posameznem otroku s CP treba primerjati z vrednostmi, ki veljajo za zdrave vrstnike. Teh podatkov je v literaturi malo. Jacquemier s sodelavci je v svoji študiji ugotovil, da se stopnja notranje rotacije vratu stegenice pri zdravi populaciji otrok značilno spreminja (pada) s starostjo, hkrati pa je značilno večja pri deklicah kot pri enako starih dečkih (18). V študijo so vključili 1319 zdravih otrok, starih od tri do deset let. Tri leta stare deklice so imele povprečno notranjo rotacijo $39,7^\circ$ (SD $19,6^\circ$), dečki pa $26,8^\circ$ (SD $19,1^\circ$). Pri desetih letih pa so deklice imele povprečno notranjo rotacijo $16,8^\circ$ (SD $17,8^\circ$), dečki pa le še $9,6^\circ$ (SD $13,3^\circ$) (23). Ti normativni podatki so dragoceni, saj bi lahko bili osnova tudi za oceno kliničnega stanja otrok s CP in za spremljanje razvoja v daljšem časovnem obdobju.

Običajna rešitev pri pretirani notranji rotaciji vratu stegenice in slabem položaju glavice v ponvici je kirurški poseg, t. i. derotacijska osteotomija stegenice. Poseg lahko naredijo na zgornjem delu med obema trohantrama (19) ali na spodnjem delu nad kondiloma stegenice (20). O uspešnosti

derotacijske osteotomije poroča le manjše število študij (21-23). Ounpuu in Kim s sodelavci sta poročala o zadovoljivi korekciji, ki je ob spremljanju pacientov ostala enaka (21) ali pa se je le malo poslabšala (22). Po drugi strani pa Kay s sodelavci poroča o razlikah med položajem stegenice med operacijo ter rezultati po operaciji (23).

Poleg operacije so v primeru pretirane notranje rotacije stegenice že pred časom poskušali tudi z uporabo ortoz. Nuzzo je pisal o uporabi ortoze za kolk, koleno, gleženj in stopalo z elastičnimi trakovi, ki povzročijo nastanek aktivne rotacijske sile in spremenijo kot stopala v fazi zamaha (24). V priporočilih konference Mednarodnega združenja za ortotiko in protetiko (ISPO) iz leta 1994 so avtorji zapisali, da bi taka ortoza lahko bila otroku v pomoč pri učenju bolj pravilnega vzorca hoje (25). Morris v članku iz leta 2002 pa ima pomisleke o uporabi take ortoze, če je tonus mišic zelo visok oz. ima otrok zelo izraženo notranjo rotacijo stegenice, saj naj bi prišlo do prevelikega navora in s tem povezane poškodbe mehkih tkiv kolenskega sklepa (26). Podatkov o opravljeni študiji, s katero bi ovrednotili učinke take ortoze pri večjem številu otrok, pa doslej v objavljeni literaturi ni. Rodda in Graham menita, da je uporaba ortoz z vzmetjo, ki skušajo vplivati na spremembe v prečni ravnini, morda lahko v pomoč pri mlajših otrocih, vendar naj jih otroci ne bi dobro prenašali in naj ne bi bile posebej učinkovite (9). Podatka o študiji, ki bi podprla to trditev, ne navajata.

Glede na vse, kar smo napisali, nas je zanimalo, kako bi s posebej prirejeno ortoza za kolk, koleno, gleženj in stopalo z vzmetjo (OKKGS z vzmetjo) lahko vplivali na vzorec hoje pri otrocih z diparetično obliko CP, ki lahko hodijo samostojno, vendar s pretirano notranjo rotacijo spodnjih udov in pretiranim iztegovanjem kolen v fazi opore. Naj napišemo natančneje, zanimalo nas je, ali lahko hkrati zmanjšamo pretirano iztegovanje kolen v fazi opore, zagotovimo vir energije, ki je potrebna za prehod v zamah, in izboljšamo simetričnost v daljšem obdobju rasti pri otroku s CP.

METODE

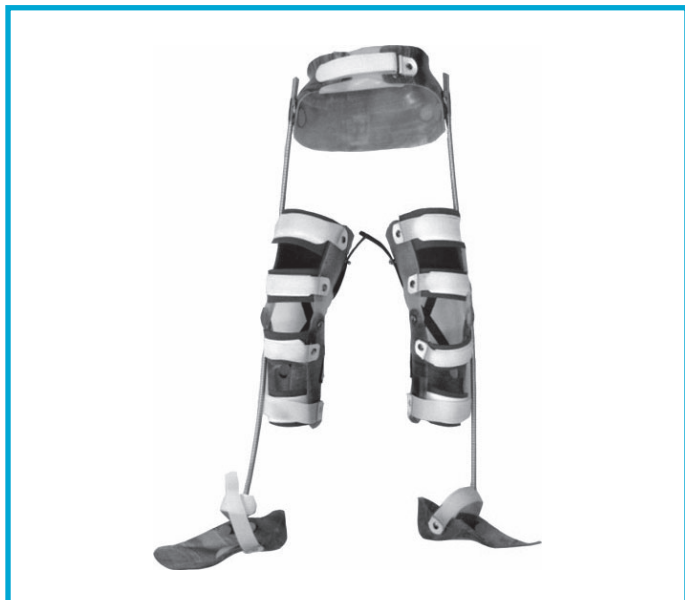OKKGS z vzmetjo

Izdelali smo posebno OKKGS z vzmetjo, ki povezuje posamezne enote ortoze. Medenično košaro smo izdelali iz mehkega polietilena. Ob straneh smo nekaj cm nad velikim trohantrrom stegenice namestili kovinski plošči, na kateri smo pritrdili vzmeti. Ortozi za koleno smo izdelali iz tankega polipropilena. Zadaj na ortozi smo križno namestili po dva trakova, ki sta omejevala pretirano iztegovanje kolen. Kolenski sklep na ortozi je enoosen, tako da omogoča nadzor gibanja v sagitalni ravnini. Ob strani na zgornjem kolenskem delu ortoz smo namestili še vodilo, skozi katero poteka vzmet. Ortozi za stopalo (iz tankega polipropilena) prenašata

zunanjo rotacijsko silo vzmeti na spodnjih udih. Ta del smo izdelali tako, da je bil oprijem v področju petnice zelo dober, kar je zagotavljalo srednji položaj petnice. Hkrati je ortoza za stopalo zagotovila dobro podporo metatarzalnim kostem, posebno navikularni kosti. Vzmet je bila spodaj pritrjena na zunanjem delu pred gležnjem in za kuboidno kostjo. Moč rotacijske sile smo lahko prilagodili z izbiro vzmeti z različnim premerom in številom vrtljajev stopalnega dela ortoze (slika 1).

Nameščanje ortoze

Otroku v ležečem ali sedečem položaju smo najprej namestili medenični del OKKGS, nato še kolenski in stopalni del (pritrdili smo ga s trakom »velcro«). Nato smo stopalni del večkrat zavrteli v smeri zunanje rotacije glede na posamezni spodnji ud, vanj namestili stopalo in ga pritrtili. Število vrtljajev (običajno en do dva) je bilo odvisno od stopnje notranje rotacije spodnjega uda, ki jo je imel otrok med hojo. Število vrtljajev smo določili s kliničnim preizkusom: cilj, ki smo ga želeli doseči, je bil nevtralni položaj stopala v fazi zamaha in fazi dostopa.



Slika 1: Fotografija ortoze za kolk, koleno, gleženj in stopalo z medenično košaro in vzmetjo.

Preiskovanec

Deček, ki ga predstavljamo v članku, je bil rojen prezgodaj, v 29. tednu nosečnosti, po Apgarjevi ocenjen s 6/6/8. Ultrazvočna preiskava možganov ni pokazala posebnosti. Ob pregledu po rojstvu so ugotovili, da ima zmanjšan mišični tonus, kasneje pa se je njegovo gibanje razvijalo počasneje, zato je bil vključen v reden program fizioterapije. Pri dveh letih starosti še ni zmožal samostojno hoditi. Dostopal je na celo stopalo v blagem valgusu, aktivacija stopala v smeri

dorzifleksije je bila v fazi zamaha pomanjkljiva. Leto dni kasneje je samostojno hodil brez dodatne opore, klinično pa je vzorec hoje ostal enak.

Pri petih letih se je ob pregledu med hojo dvigoval na prste in dostopal na sprednji del stopala. Spodnja uda sta bila med hojo rotirana nekoliko navznoter. Mišični tonus v mišicah spodnjih udov se je ob hoji povečal, pasivna gibljivost sklepov spodnjih udov je bila normalna. Pol leta kasneje smo naredili računalniško analizo hoje, ki je bila izhodišče za spremljanje vzorca hoje. Na osnovi rezultatov te analize so se strokovni sodelavci odločili za namestitev inhibitornih mavčnih škornjev. Deček je imel inhibitorne mavčne škornje nameščene tri tedne, ob tem pa je bil vključen tudi v program fizioterapije. Po odstranitvi mavčnih škornjev je med hojo zmožal dostopati na celo stopalo, še vedno pa je imel notranjo rotacijo spodnjih udov.

Ko je bil star šest let in pol, je hodil samostojno. V fazi opore smo opazili pretirano iztegovanje kolen, blag valgusni položaj leve petnice, medtem ko je bila desna primerno poravnana. Dostopal je na celo stopalo, pri hitrejši hoji pa na sprednji del stopala. Med hojo je spodnja uda pretirano obračal navznoter. Koleni je pretirano iztegoval v fazi opore. Glede na opisane značilnosti hoje smo se odločili, da dečka opremimo z OKKGS z vzmetjo.

Protokol

Pred začetkom uporabe OKKGS z vzmetjo smo pri dečku izmerili telesno težo in višino, pasivno gibljivost sklepov spodnjih udov, vključno z notranjo in zunanjo rotacijo v kolku, ter opravili klinično in računalniško biomehansko analizo hoje. Za slednjo smo uporabili sistem Vicon MX (6 infrardečih kamer, Nexus 1.5, Polygon 3.0 – Vicon Motion Systems, Oxford, VB), in tenziometrijski plošči (Advanced Mechanical Technology, Inc., MA, ZDA). Pri analizi hoje je deček hodil brez ortoze.

Sistem Vicon MX z uporabo optičnih senzorjev in odbojnih kroglic, ki so nameščene na sklepih spodnjih udov in telesu preiskovanca, omogoča izračun popolne kinematike gibanja v 3D prostoru. Izračunamo lahko časovni potek gibanja v posameznih sklepih (npr. koleno, gleženj, kolk), normiran na korak (goniogram), ob dostopu na tenziometrijsko ploščo pa dobimo tudi podatke o kinetiki. Z uporabo Newton-Eulerjeve mehanike lahko izračunamo navore in moči v opazovanih sklepih spodnjih udov. Ugotovljene vrednosti lahko primerjamo z normativnimi (27).

Klinične meritve smo opravili po treh, šestih, dvanajstih in 18 mesecih uporabe ortoze. Računalniško biomehansko analizo hoje, ki smo jo opravili po treh in 18 mesecih uporabe ortoze, smo primerjali z izhodiščnimi vrednostmi ob analizi, ki smo jo pri dečku opravili dve leti pred začetkom uporabe OKKGS z vzmetjo.

Uporaba OKKGS z vzmetjo

Dečku so ortoza namestili starši, ki so se prej naučili, kako jo je treba namestiti. Uporabljal jo je več ur dnevno (od 4 do 6 ur), takrat, ko je hodil. Pod ortoza je imel tanko oblačilo (pajkice, žabice). Redno jo je uporabljal od oktobra 2008 do avgusta 2010. Starša nista poročala o tem, da bi bila uporaba ortoze zanj neprijetna ali da bi jo deček zavračal. V času spremljanja jo je bilo potrebno večkrat prilagajati, ker je deček rasel (dolžina vzmeti, trakov za pritrditev posameznih delov ortoze) oz. izdelati novo, ko jo je povsem prerastel (enkrat letno). Redno je bil vključen v program fizioterapije (enkrat tedensko).

REZULTATI

V času, ko je deček začel z uporabo OKKGS z vzmetjo, je hodil samostojno, pri čemer smo v fazi opore opazili pretirano iztegovanje kolen, dostop na celo stopalo in notranjo rotacijo spodnjih udov med hojo. Zaradi notranje rotacije spodnjih udov se je med hojo včasih tudi spotaknil in padel. Že po treh mesecih uporabe ortoze smo s klinično analizo hoje ugotovili, da je notranja rotacija spodnjih udov manj

izražena. Takšen je bil učinek tudi ob zaključku spremljanja, po dveh letih. Podobno je bilo s pretiranim iztegovanjem kolen, ki je izzvenelo in prešlo v občasno pokrčenost v fazi opore. Bolj natančno so ugotovitve klinične analize zapisane v tabeli 1.

Z meritvami gibljivosti sklepov spodnjih udov smo ugotovili, da se je v obdobju 18 mesecev pri dečku notranja rotacija v kolku na levi strani povečala za 10°, medtem ko je na desni ostala enaka. Prav tako se je nekoliko poslabšala gibljivost desnega kolena in levega gležnja (tabela 2), vendar je bilo vse še v mejah normalnih vrednosti.

Ugotovili smo tudi, da se je obdobju od leta 2006 do 2008 (pred uporabo OKKGS z vzmetjo) število korakov v minuti pri dečku nekoliko zmanjšalo, hitrost hoje pa se je zvišala predvsem zaradi daljših korakov. Ob tem je indeks simetričnosti hoje ostal enak. V tem obdobju je deček zrastel za 15 cm in pridobil 7 kg. V času od začetka uporabe OKKGS z vzmetjo se je število dečkovih korakov v minuti povečalo, tako da se je hitrost hoje ob le malo daljšem koraku ponovno zvišala za skoraj 20 %. Poleg tega je v tem obdobju ob uporabi OKKGS z vzmetjo dečkova hoja postala bolj simetrična, kar kaže indeks simetričnosti (tabela 3). V tem času je zrastel še za 11 cm in pridobil 12 kg.

Tabela 1: Klinična ocena hoje.

	Sep. 2008	Dec. 2008	Mar. 2009	Okt. 2010
Samostojna hoja	da	da	da	da
Položaj kolen v fazi opore	pretirano iztegovanje	manj izraženo iztegovanje, včasih celo pokrčena	najprej pokrčena, nato preidejo v pretirano iztegnitev	primerno iztegnjena, včasih nekoliko pokrčena
Dostop	na celo stopalo, občasno na sprednji del	na celo stopalo, občasno na sprednji del	na celo stopalo	na celo stopalo
Poravnost spodnjih udov	notranja rotacija	manj izražena notranja rotacija	zelo malo izražena notranja rotacija	zelo malo izražena notranja rotacija

Tabela 2: Meritve pasivne gibljivosti sklepov spodnjih udov.

	September 2008		Maj 2010	
	levo	desno	levo	desno
Notranja rotacija v kolku	40°	45°	50°	45°
Zunanja rotacija v kolku	30°	30°	30°	40°
Poplitealni koti	135°/160°	145°/170°	135°/160°	130°/150°
Dorzalna fleksija v gležnju pri pokrčenem/iztegnjenem kolenu	30°/15°	20°/10°	20°/10°	20°/10°

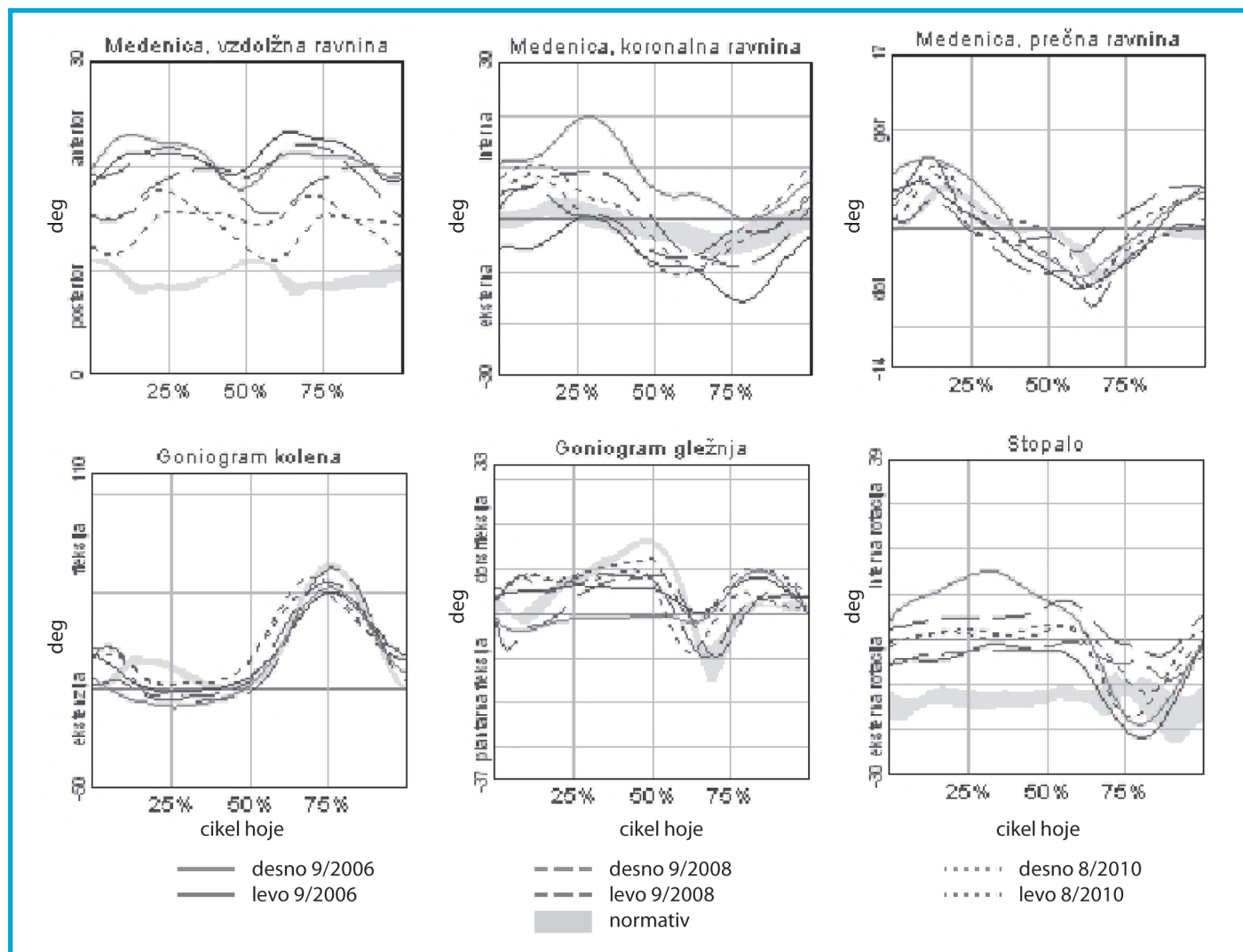
Tabela 3: Časovno-prostorski parametri računalniške analize hoje (povprečje ± SD).

	Sep. 2006	Sep. 2008	Avg. 2010
Kadenca (število korakov/min)	124 ± 25,0	116 ± 6,15	147 ± 13,7
Indeks simetričnosti	0,98 ± 0,05	0,98 ± 0,05	0,99 ± 0,05
Dolžina koraka - levo (m)	0,34 ± 0,03	0,46 ± 0,04	0,48 ± 0,05
Dolžina koraka - desno (m)	0,36 ± 0,03	0,48 ± 0,03	0,51 ± 0,03
Hitrost hoje (m/s)	0,73 ± 0,20	0,88 ± 0,11	1,16 ± 0,12

Z biomehansko analizo hoje smo pri dečku ugotovili spremembe v področju medenice, kolen, gležnjev in položaja stopal (slika 2). Goniogrami medenice kažejo, da je po dveh letih uporabe OKKGS z vzmetjo nagib medenice naprej manjši in bližje normativu. Manjša je tudi amplituda gibanja medenice, hkrati pa je vidna večja simetrija gibanja tako v frontalni kot tudi transverzalni ravnini. Obe kolena, ki sta bili na začetku spremljanja v fazi opore pretirano iztegnjeni, sta ob zaključku študije ob dostopu (0 % oz. 100 % cikla hoje) celo nekoliko pokrčeni.

Goniogram gležnjev kaže večjo simetrijo in, če upoštevamo položaj golenice, dostop na celo stopalo. Položaj stopal je skozi ves cikel hoje bolj simetričen, desno stopalo je občutno manj zasukano navznoter (slika 2).

Te ugotovitve potrjujejo tudi spremembe v grafičnem prikazu dečkovega skeleta v fazi opore s prijemališčem reakcijske sile podlage v transverzalni ravnini (slika 3A). Vidna je manjša notranja rotacija stopala in bolj simetričen položaj medenice v primerjavi s stanjem v letu 2006 oz. 2008.

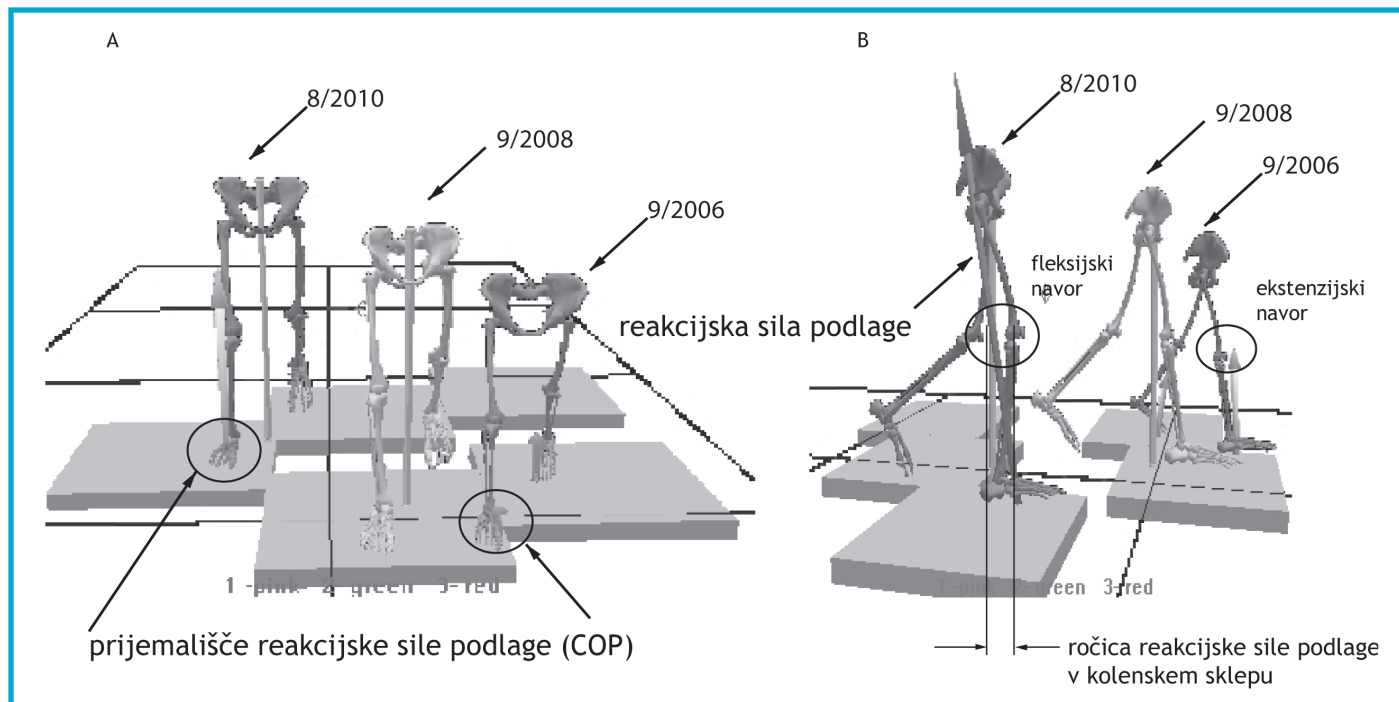


Slika 2: Goniogrami medenice, kolen, gležnjev in stopal.

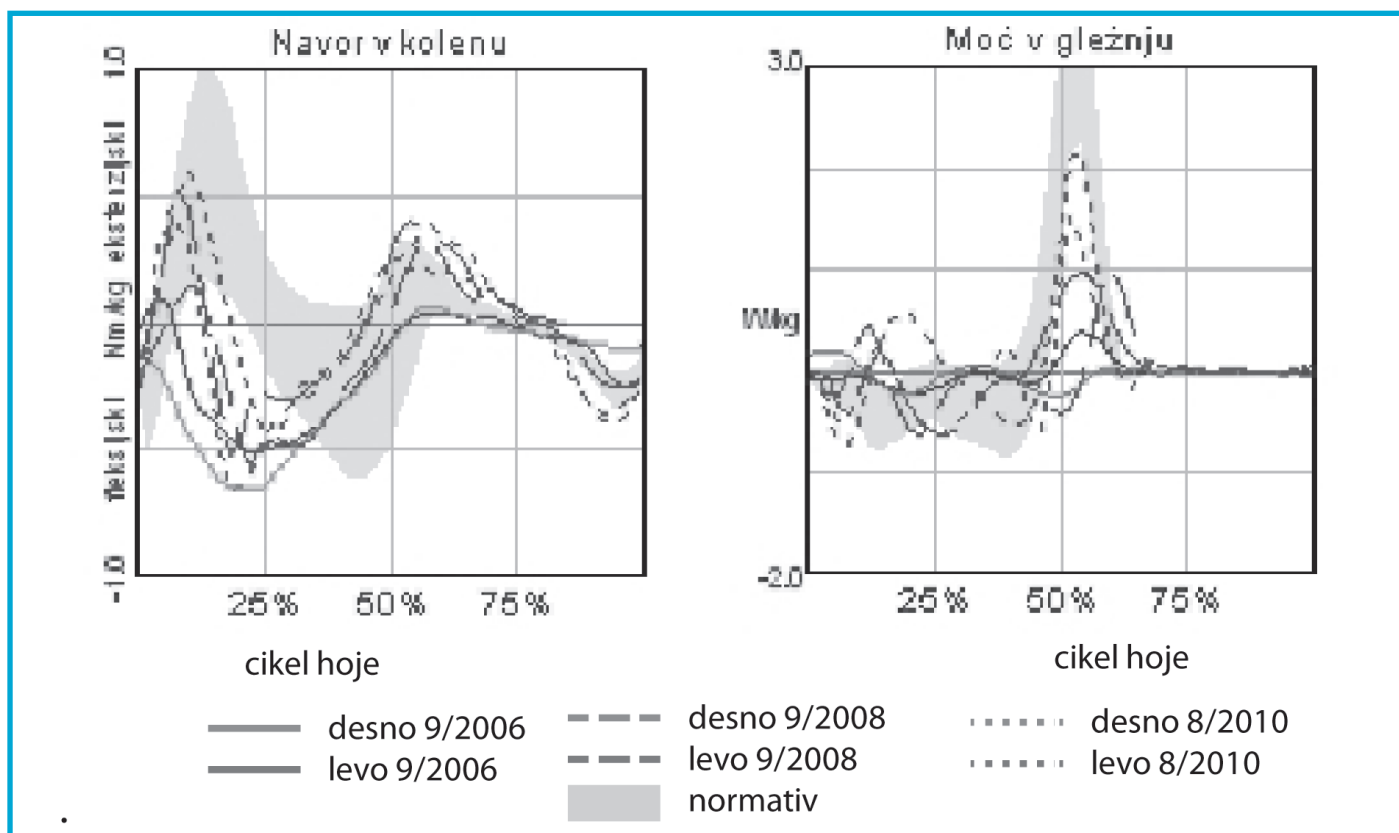
Spremenjen je tudi položaj reakcijske sile podlage (slika 3B). V sagitalni ravnini reakcijska sila podlage po uporabi OKKGS z vzmetjo pri dostopu vodi v nastanek fleksijskega navora, medtem ko je prej prešla pred koleno in vodila v nastanek ekstenzijskega navora. S tem se je spremenila tudi vloga mišic. Fleksijski navor v kolenu (slika 4), ki ga generirajo mišice v fazi opore (od 5-15 % cikla hoje), se je po uporabi ortoze zmanjšal oz. je postal ekstenzijski, skoraj v skladu z normativom (osenčeno področje). Fleksijski navor je manjši tudi v ostalem delu faze opore (od 15-30 % cikla hoje). Ob koncu spremljanja je ustrezno večja tudi odzivna

moč v gležnju, čeprav tudi zaradi večje absorpcije energije v fazi opore (od 5-40 % cikla hoje) (slika 4).

Hoja po uporabi ortoze kaže večjo simetrijo v predelu medenice, prav tako je manjši anteriorni nagib medenice ($5^{\circ} \pm 2^{\circ}$) (slika 2). To delno omogoča boljši izkoristek vira za napredovanje v zamah (propulzije) oz. odzivne moči v gležnju (slika 4, desno). Pri tem je potrebno upoštevati, da večja moč ni le posledica pravilnejše in močnejše mišične aktivnosti, pač pa tudi večje absorpcije energije v fazi opore (slika 4).



Slika 3: Grafični prikaz dečkovega skeleta v fazi opore s prijemališčem reakcijske sile podlage v transverzalni ravnini (A) in prikaz spremembe iz ekstenzijskega v fleksijski navor v sagitalni ravnini (B).



Slika 4: Fleksijski navor v kolenu in moč v gležnju

RAZPRAVA

Želeli smo torej preveriti, kako lahko s posebej prirejeno OKKGS z vzmetjo vplivamo na vzorec hoje pri otroku z diparetično obliko CP, ki lahko hodi samostojno, vendar

s pretirano notranjo rotacijo spodnjih udov in pretiranim iztegovanjem kolen v fazi opore. Zanimalo nas je, ali lahko hkrati zmanjšamo pretirano iztegovanje kolen v fazi opore, zagotovimo vir energije, ki je potrebna za prehod v zamah, in izboljšamo simetričnost v daljšem obdobju otrokove rasti.

V klinični praksi velik del težav pri hoji otrok s CP rešujemo z uporabo različnih ortoz za spodnje ude. Ob tem želimo doseči cilje, ki so zapisani v priporočilih ISPO: popraviti ali/preprečiti deformacije, zagotoviti bazo podpore, olajšati učenje veščin in izboljšati učinkovitost hoje (28). V literaturi najdemo številne članke o tem, da je uporaba ortoz za gleženj in stopalo uspešna (29-34), podatkov o učinkovitosti OKKGS z vzmetjo pa skoraj ni (24-26). Še vedno velja priporočilo, da bi morali otroci s CP uporabljati ortoze vsaj 6 ur na dan, da bi dosegli zadovoljiv učinek na dolžino mišic in preprečili nastanek kontraktur (35). Domnevali smo, da velja enako tudi, če bi z uporabo ortoze želeli doseči učinek na vzorec hoje in se dogovorili, naj deček OKKGS z vzmetjo uporablja šest ur dnevno, ko je aktiven in hodi. Tega, ali bi krajša ali daljša uporaba ortoze vplivala na rezultate, ne moremo ovrednotiti, saj je skoraj nemogoče dobiti dovolj veliki homogeni skupini otrok in primerjati učinkovitost glede na čas uporabe.

Rezultati meritev gibljivosti sklepov spodnjih udov niso pokazali pomembnih razlik. Glede na nevarnost poslabšanja vzorca hoje pri otrocih (36), ki do začetka adolescence rastejo hitro (37), je to dober rezultat, saj je deček v tem obdobju precej zrastel. Znano je sicer, da je rast pri otrocih s CP lahko pomembno upočasnjena, vendar to velja za otroke s tetraparetično obliko CP, ki ne zmorejo samostojno hoditi (38). Pri predstavljenem dečku se niso bistveno spremenili niti poplitealni koti niti pasivni obseg gibov v gležnjih, zato menimo, da je bil program fizioterapije uspešen in uporaba OKKGS z vzmetjo učinkovita.

Smiselno bi bilo tudi ugotoviti, kakšna je notranja rotacija vratu stegenice, vendar ta meritev v času, ko smo se odločali za začetek študije, še ni bila del redne klinične prakse. Zanimivo bi bilo vedeti, ali se z uporabo OKKGS z vzmetjo zmanjša notranja rotacija vratu stegenice, vendar tudi rezultati meritev zunanje in notranje rotacije v kolku ne kažejo na pomembne spremembe. Poleg tega je standardni odklon pri meritvah notranje rotacije vratu stegenice pri populaciji zdravih otrok precej velik (18), zato menimo, da je težko ovrednotiti že to, kolikšno je sploh odstopanje vrednosti pri otroku s CP v primerjavi z rezultati meritev pri zdravih vrstnikih. Podatkov o vrednostih notranje rotacije vratu stegenice pri posameznih funkcijskih skupinah otrok s CP, še posebej pa pri različnih vzorcih hoje, v dostopni literaturi nismo našli.

Rezultati spremljanja učinkov OKKGS z vzmetjo so pokazali, da se je pri dečku zvišala hitrost hoje pri skoraj enaki dolžini koraka v obdobju dveh let, ko je OKKGS z vzmetjo uporabljal, kar bi lahko pripisali energetsko bolj učinkoviti hoji, morda tudi večji odzivni moči v gležnju. Menimo, da je to pomemben podatek, če upoštevamo ugotovitve Nystromove in sodelavcev, ki so poročali, da je mišična moč najmanjša prav v mišicah za gleženj in kolk (5).

Rezultati klinične analize hoje predstavljenega dečka, časovno-prostorski parametri računalniške analize kot tudi

biomehanska analiza hoje na osnovi goniogramov so pokazali, da se je po uporabi OKKGS z vzmetjo pomembno izboljšala simetrija dečkove hoje. Klinične ugotovitve o bolj ustreznem dostopu, manjši notranji rotaciji spodnjih udov pri hoji in bolj primernem položaju kolena v fazi opore so podprli tudi rezultati biomehanske analize hoje. Tudi to je zelo spodbuden rezultat, še toliko bolj, če upoštevamo ugotovitve Bellove s sodelavci, ki so poročali o poslabšanju skoraj vseh parametrov hoje pri skupini 28 otrok, ki so jih spremljali v obdobju štirih let (36). Opisali so pomembno poslabšanje obsega pasivne gibljivosti v kolkih, kolenih in gležnjih, poslabšanje kadence in hitrosti hoje.

Na začetku smo v študijo spremljanja učinkov OKKGS z vzmetjo vključili večje število otrok, vendar se je izkazalo, da je skupina preveč raznolika, kljub temu da smo menili, da bodo vključitveni kriteriji zagotovili dovolj ozek izbor otrok s podobnim vzorcem hoje. Vključili smo otroke, ki so imeli diparetično obliko CP in so hodili samostojno (prva in druga stopnja GMFCS), vendar s pretirano notranjo rotacijo spodnjih udov in pretiranim iztegovanjem kolen v fazi opore. Vključili smo otroke med četrtem in sedmim letom. Za mejo pri štirih letih smo se odločili zato, ker je postopek meritev za računalniško analizo hoje zahteven in morajo otroci pri tem dobro sodelovati (počakati na namestitev označevalcev, sodelovati pri meritvah gibljivosti sklepov spodnjih udov, čim bolj ponovljivo hoditi po prostoru in zanesljivo stopiti na tenziometrijsko ploščo). Odločitev o zgornji meji, torej sedem let, je izvirala iz izkušnje, da so starejši otroci preveliki in je moč v smeri notranje rotacije prevelika, da bi jo lahko premagali z obstoječimi vzmetmi in zagotovili primerno poravnavo spodnjega uda med hojo.

Da je skupina otrok s CP, ki zmorejo samostojno hojo (prva in druga stopnja GMFCS) v resnici zelo raznolika, kažejo tudi ugotovitve Torove s sodelavci, ki so za razvrstitev otrok v tri homogene skupine otrok s CP uporabili 13 različnih skupin spremenljivk računalniške analize hoje v sagitalni ravnini (14). Verjetno bo za nadaljnje raziskave na tem področju potrebno, da se o morebitni uporabi OKKGS z vzmetjo odločimo na osnovi računalniške in ne le klinične analize hoje, še posebej, če želimo zbrati homogeno skupino z večjim številom preiskovancev. Potrebno bo tudi daljše obdobje spremljanja preiskovancev, da bi lahko odgovorili na vprašanje o tem, kako dolgo še lahko pričakujemo pozitivne učinke uporabe OKKGS z vzmetjo, ki smo jih ugotovili pri predstavljenem dečku, tudi po tem, ko ortoze ne bo več uporabljal.

ZAKLJUČEK

Z analizo funkcionalne hoje in kliničnih parametrov smo pri otroku s CP potrdili, da je uporaba OKKGS z vzmetjo lahko učinkovita in v skladu s cilji, ki so zapisani v priporočilih

ISPO. V obdobju uporabe ortoze ni prišlo do poslabšanja gibljivosti sklepov spodnjih udov, ki bi jo lahko pričakovali pri vzorcu hoje z notranjo rotacijo spodnjih udov. Poleg tega pa smo dečku omogočili učenje bolj simetričnega vzorca hoje in dosegli bolj učinkovito hojo.

Literatura:

1. Palisano R, Rosenbaum P, Bartlett D, Livingston M. The Gross Motor Classification System for Cerebral Palsy – E&R. In: McDowell B. The Gross Motor Function Classification System – E&R. *Dev Med Child Neurol* 2008; 50(10): 725.
2. Pharoah PO, Cooke T, Johnson MA, King R, Mutch L. Epidemiology of cerebral palsy in England and Scotland, 1984-9. *Arch Dis Child Fetal Neonatal Ed* 1998; 79(1): F21-5.
3. Gage JR. *Gait analysis in cerebral palsy*. London: MacKeith Press, 1991.
4. Wiley ME, Damiano DL. Lower-extremity strength profiles in spastic cerebral palsy. *Dev Med Child Neurol* 1998; 40(2): 100-7.
5. Eek MN, Beckung E. Walking ability is related to muscle strength in children with cerebral palsy. *Gait Posture* 2008; 28(3): 366-71.
6. Dobson F, Morris ME, Baker R, Graham HK. Gait classification in children with cerebral palsy: a systematic review. *Gait Posture* 2007; 25(1): 140-52.
7. Winters TF Jr, Gage JR, Hicks R. Gait patterns in spastic hemiplegia in children and young adults. *J Bone Joint Surg Am* 1987; 69(3): 437-41.
8. Sutherland DH, Davids JR. Common gait abnormalities of the knee in cerebral palsy. *Clin Orthop Relat Res* 1993; (288): 139-47.
9. Rodda J, Graham HK. Classification of gait patterns in spastic hemiplegia and spastic diplegia: a basis for a management algorithm. *Eur J Neurol Suppl* 2001; 8(5): 98-108.
10. Kawamura CM, de Moraes Filho MC, Barreto MM, de Paula Asa SK, Juliano Y, Novo NF. Comparison between visual and three-dimensional gait analysis in patients with spastic diplegic cerebral palsy. *Gait Posture* 2007; 25(1): 18-24.
11. Gorton GE, Hebert D, Goode B. Assessment of the kinematic variability between 12 Shriners motion analysis laboratories. *Gait Posture* 2001; 13: 247.
12. Noonan KJ, Halliday S, Browne R, O'Brien S, Kayes K, Feinberg J. Inter-observer variability of gait analysis in patients with cerebral palsy. *J Pediatr Orthop* 2003; 23(2): 279-87.
13. McGinley JL, Baker R, Wolfe R, Morris ME. The reliability of three-dimensional kinematic gait measurements: a systematic review. *Gait Posture* 2009; 29(3): 360-9.
14. Toro B, Nester CJ, Farren PC. Cluster analysis for the extraction of sagittal gait patterns in children with cerebral palsy. *Gait Posture* 2007; 25(2): 157-65.
15. Arnold AS, Komattu AV, Delp SL. Internal rotation gait: a compensatory mechanism to restore abduction capacity decreased by bone deformity. *Dev Med Child Neurol* 1997; 39(1): 40-4.
16. Steel HH. Gluteus medius and minimus insertion advancement for correction of internal rotation gait in spastic cerebral palsy. *J Bone Joint Surg Am* 1980; 62(6): 919-27.
17. Delp SL, Hess WE, Hungerford DS, Jones LC. Variation of hip rotation moment arms with hip flexion. *J Biomech* 1999; 32(5): 493-501.
18. Jacquemier M, Glard Y, Pomero V, Viehweger E, Jouve JL, Bollini G. Rotational profile of the lower limb in 1319 healthy children. *Gait Posture* 2008; 28(2): 187-93.
19. Tylkowski CM, Rosenthal RK, Simon SR. Proximal femoral osteotomy in cerebral palsy. *Clin Orthop Relat Res* 1980; (151): 183-92.
20. Pirpiris M, Trivett A, Baker R, Rodda J, Nattrass GR, Graham HK. Femoral derotation osteotomy in spastic diplegia. Proximal or distal? *J Bone Joint Surg Br* 2003; 85(2): 265-72.
21. Ounpuu S, DeLuca P, Davis R, Romness M. Long-term effects of femoral derotation osteotomies: an evaluation using three-dimensional gait analysis. *J Pediatr Orthop* 2002; 22(2): 139-45.
22. Kim H, Aiona M, Sussman M. Recurrence after femoral derotational osteotomy in cerebral palsy. *J Pediatr Orthop* 2005; 25(6): 739-43.
23. Kay RM, Rethlefsen SA, Hale JM, Skaggs DL, Tolo VT. Comparison of proximal and distal rotational femoral osteotomy in children with cerebral palsy. *J Pediatr Orthop* 2003; 23(2): 150-4.
24. Nuzzo RM. Dynamic bracing: elastics for patients with cerebral palsy, muscular dystrophy and myelodysplasia. *Clin Orthop Relat Res* 1980; (148): 263-73.

25. Condie DN, Meadows CB, eds. Report of a consensus conference on the lower limb orthotic management of cerebral palsy, Duke University, Durham, North Carolina from 10-12th November 1994. Copenhagen: International Society for Prosthetics and Orthotics, 1995: 24.
26. Morris C. Orthotic management of children with cerebral palsy. *J Prosthet Orthot* 2002; 14(4): 150-8.
27. Winter DA. Biomechanics and motor control of human movement. 3rd ed. Hoboken, NJ: John Wiley & Sons, cop. 2005.
28. Condie DN, Meadows CB. Conclusions and recommendations. In: Condie DN, Meadows CB, eds. Report of a consensus conference on the lower limb orthotic management of cerebral palsy, Duke University, Durham, North Carolina from 10-12th November 1994. Copenhagen: International Society for Prosthetics and Orthotics, 1995: 15-19.
29. Butler P, Nene A. Biomechanics of fixed ankle foot orthoses and their potential in the management of cerebral palsy children. *Physiotherapy* 1991; 77(2): 81.
30. Sankey RJ, Anderson DM, Young JA. Characteristics of ankle-foot orthoses for management of the spastic lower limb. *Dev Med Child Neurol* 1989; 31(4): 466-70.
31. Hainsworth F, Harrison MJ, Sheldon TA, Roussounis SH. A preliminary evaluation of ankle orthoses in the management of children with cerebral palsy. *Dev Med Child Neurol* 1997; 39(4): 243-7.
32. Bjornson KF, Schmale GA, Adamczyk-Foster A, McLaughlin J. The effect of dynamic ankle foot orthoses on function in children with cerebral palsy. *J Pediatr Orthop* 2006; 26(6): 773-6.
33. Lucareli PR, Lima Mde O, Lucarelli JG, Lima FP. Changes in joint kinematics in children with cerebral palsy while walking with and without a floor reaction ankle-foot orthosis. *Clinics (San Paulo)* 2007; 62(1): 63-8.
34. Morris C. A review of the efficacy of lower-limb orthoses used for cerebral palsy. *Dev Med Child Neurol* 2007; 44(3): 205-11.
35. Tardieu C, Lespargot A, Tabary C, Bret MD. For how long must the soleus muscle be stretched each day to prevent contracture? *Dev Med Child Neurol* 1988; 30(1): 3-10.
36. Bell K, Öunpuu S, DeLuca PA, Romness MJ. Natural progression of gait in children with cerebral palsy. *J Pediatr Orthop* 2002; 22(5): 677-82.
37. WHO Multicentre Growth Reference Study Group. WHO Child Growth Standards: Length/height-for-age, weight-for-age, weight-for-length, weight-for-height and body mass index-for-age: methods and development. Geneva: World Health Organization, 2006.
38. Krick J, Murphy-Miller P, Zeger S, Wright E. Pattern of growth in children with cerebral palsy. *J Am Diet Assoc* 1996; 96(7): 680-5.